

# *Estreitamento da Base Nasal no Nariz Caucasiano através da Técnica de Cerclagem*

## *Nasal Base Narrowing of the Caucasian Nose Through the Cerclage Technique*

**Marcos Mocellin\***, **Rogério Pasinato\*\***, **Cezar Augusto Sarraff Berger\*\*\***,  
**Caio Márcio Correia Soares\*\*\*\***, **Arthur Grinfeld\*\*\*\*\***, **Marina Serrato Coelho Fagundes\*\*\*\*\***.

\* Doutor. Chefe do Serviço de Otorrinolaringologia do Hospital de Clínicas da UFPR.

\*\* Mestre. Professor Adjunto do Departamento de Otorrinolaringologia da Universidade Federal do Paraná (UFPR).

\*\*\* Otorrinolaringologista. Médico Otorrinolaringologista Orientador do Programa de Fellowship em Plástica Facial do Instituto Paranaense de Otorrinolaringologia (IPO).

\*\*\*\* Otorrinolaringologista. Médico Otorrinolaringologista do Departamento de Otorrinolaringologia da Universidade Federal do Paraná (UFPR).

\*\*\*\*\* Médico Otorrinolaringologista e Cirurgia da Plástica Facial.

\*\*\*\*\* Médica Residente em Otorrinolaringologia do HC-UFPR.

Instituição: Hospital Instituto Paranaense de Otorrinolaringologia (IPO).  
Curitiba / PR – Brasil.

Endereço para correspondência: Cezar Augusto Sarraff Berger – Avenida República Argentina 2069 - Bairro: Água Verde – Curitiba / PR – Brasil – CEP: 80620-010 –  
Telefone: (+55 41) 3314-1503 – Site: www.ipo.com.br

Artigo recebido em 23 de Fevereiro de 2010. Artigo aprovado em 21 de Abril de 2010.

### RESUMO

- Introdução:** Diversas técnicas podem ser realizadas para diminuir a base nasal (estreitamento), como ressecção de pele vestibular, ressecção de pele columelar, ressecção de pele em elipse do bordo narinário, descolamentos e avançamentos de pele (técnica V-Y de Berstein) e o uso de suturas na cerclagem da base nasal.
- Objetivo:** Avaliar a técnica de cerclagem realizada na base nasal, através de rinosseptoplastia endonasal por técnica básica sem delivery, no nariz caucasiano, diminuindo a distância inter-alar e corrigindo o alar flare com consequente melhora da harmonia nasal no conjunto facial.
- Método:** Realizado estudo retrospectivo através da análise das fotos e documentos clínicos de 43 pacientes, nos quais foi confeccionada a cerclagem da base nasal, através da ressecção de pele em elipse da região do vestíbulo e base nasal (técnica de Weir modificada), utilizando-se fio mononylon® incolor 4"0" com agulha reta cortante. O estudo foi realizado nos anos de 2008 e 2009 no Hospital Instituto Paranaense de Otorrinolaringologia - IPO em Curitiba-Paraná, Brasil. Os pacientes tiveram um follow up que variou de 7 a 12 meses.
- Resultados:** Em 100% dos casos foi atingida uma melhora na harmonia nasal, através da diminuição da distância inter-alar.
- Conclusão:** A cerclagem associada a ressecção mínima de pele vestibular e da base nasal é um método eficaz para o estreitamento da base nasal no nariz caucasiano, com resultados previsíveis e de fácil realização.
- Palavras-chave:** rinoplastia, técnicas de sutura, vestibuloplastia.

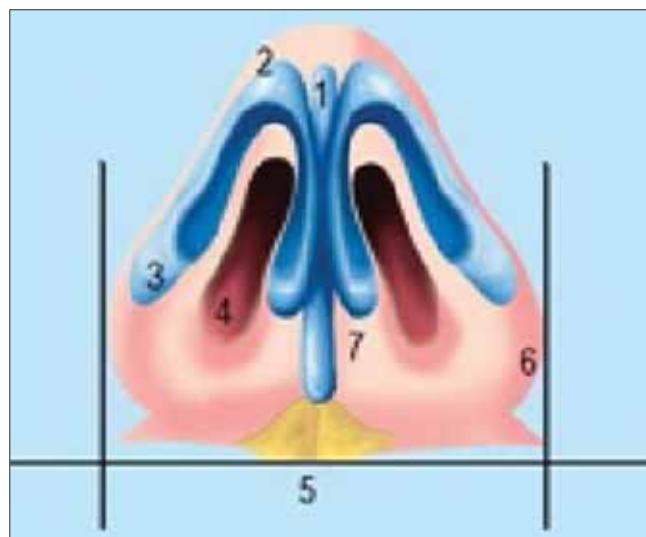
### SUMMARY

- Introduction:** Several techniques can be performed to reduce the nasal base (narrowing), as skin resection vestibular columellar skin resection, resection of skin in elliptical lip nary, sloughing of skin and advancements (VY technique of Bernstein) and the use of cerclage sutures in the nasal base.
- Objective:** To evaluate the technique of cerclage performed in the nasal base, through endonasal rhinoplasty without delivery of basic technique, in the Caucasian nose, reducing the distance inter-alar flare and correcting the wing with consequent improvement in nasal harmony in the whole face.
- Methods:** A retrospective analysis by analysis of clinical documents and photos of 43 patients in whom cerclage was made of the nasal base by resecting skin ellipse in the region of the vestibule and the nasal base (modified technique of Weir) using colorless mononylon® 4 "0" with a straight cutting needle. The study was conducted in 2008 and 2009 at Hospital of Paraná Institute of Otolaryngology - IPO in Curitiba, Parana - Brazil. Patients had a follow up ranging 7-12 months.
- Results:** In 100% of cases was achieved an improvement in nasal harmony, by decreasing the inter-alar distance.
- Conclusion:** The encircling with minimal resection of vestibular skin and the nasal base is an effective method for the narrowing of the nasal base in the Caucasian nose, with predictable results and easy to perform.
- Keywords:** rhinoplasty, suture techniques, vestibuloplasty.

## INTRODUÇÃO

Ao realizar uma rinoplastia vários parâmetros estéticos devem ser considerados, além das características do dorso e da definição da ponta nasal, um ponto chave é o manejo da base nasal (1-6) que inclui a região do infratip (lóbulo), o triângulo luminoso de Converse (facetar), as cartilagens laterais inferiores, orifícios narinários, a distância inter-alar, o *alar flare* e a columela (Figura 1). Vários trabalhos mencionam diferentes técnicas para estreitar a base nasal no nariz mestiço e afro-descendente, (1-8) porém poucos mencionam para o nariz caucasiano. O alargamento da base nasal após a realização da cirurgia reducional do nariz caucasiano e a permanência da distância inter-alar maior que a distância inter-cantal (Figura 2), podem ser harmonizados com a ressecção em elipse da pele do bordo narinário e posterior técnica da sutura com cerclagem (3).

O objetivo deste estudo é descrever a cirurgia de estreitamento da base nasal, através da técnica de *Weir* (10) modificada com a técnica da sutura em cerclagem, para diminuição da distância inter-alar e consequente melhor harmonia do nariz caucasiano no conjunto estético-facial. Avaliar os resultados da técnica através da satisfação do cirurgião e do paciente e através da incidência de complicações pós-operatórias.



**Figura 1.** Pontos estéticos da base (5,6).

- 1- Infratip (lóbulo)
- 2- Triângulo luminoso de Converse (facetar)
- 3- Cartilagens laterais inferiores
- 4- Orifícios narinários
- 5- Distância inter-alar
- 6- *Alar flare*
- 7- Columela

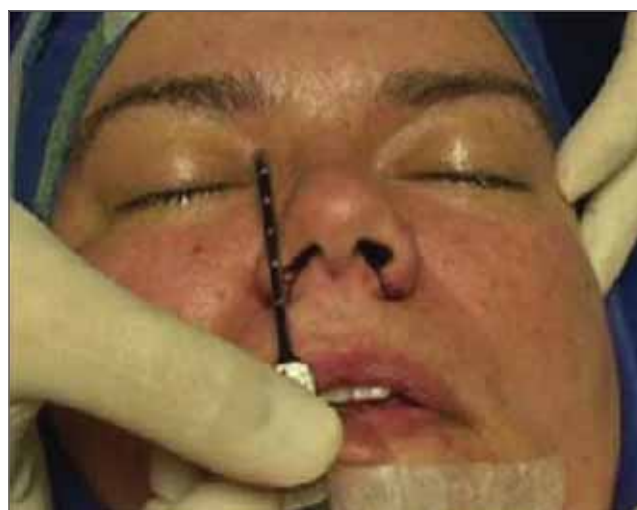## MÉTODO

Foram avaliadas as fotos e os prontuários de 43 pacientes com nariz caucasiano, 42% (N=18) do sexo masculino e 58% (N=25) do sexo feminino, com idade variando de 16 a 52 anos, média de 34 anos, submetidos a rinosseptoplastia com necessidade de estreitamento da base nasal, de forma consecutiva, no período de janeiro de 2008 a agosto de 2009, no Hospital Paranaense de Otorrinolaringologia - IPO, na cidade de Curitiba, Paraná - Brasil.

Todos os pacientes foram submetidos à rinosseptoplastia clássica de Converse-Diamond (11,12) sob sedação e anestesia local (xylocaina com adrenalina 1:100.000).

Tal técnica é dividida em 6 etapas:

1. Incisão intercartilaginosa bilateral e descolamento dos tecidos moles da estrutura osteocartilaginosa com transfixação septocolumelar.
2. Separação da cartilagem lateral superior da junção septo nasal, septoplastia com ou sem cirurgia das conchas nasais e redução da cartilagem septal e laterais superiores.
3. Cirurgia da ponta nasal com realização da manobra de La Garde e possíveis ressecções da borda cefálica da cartilagem lateral inferior (CLI) quando necessário (técnica de McIndoe).
4. Redução da giba óssea com o uso de raspas cortantes tipo Maury-Parkes.
5. Osteotomias laterais por picoteamento, realizadas com osteótomo de Converse 3 mm em mulheres e 4 mm em homens. Fratura e compressão digital.
6. Sutura das incisões septocolumelar e intercartilaginosa.

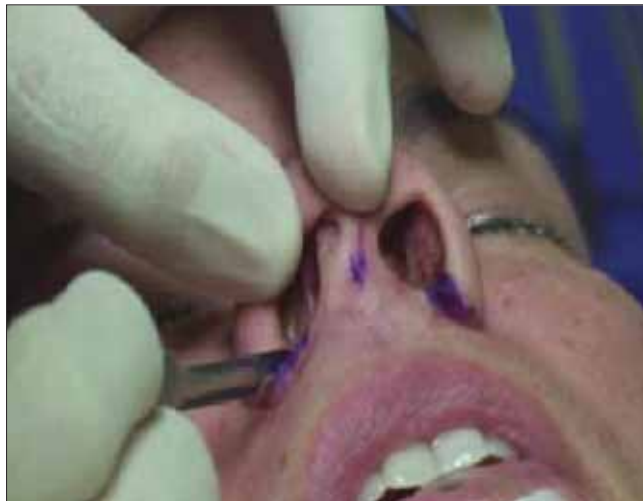

**Figura 2.** Distância inter-alar (9). Relação da distância inter-cantal com a distância inter-alar.

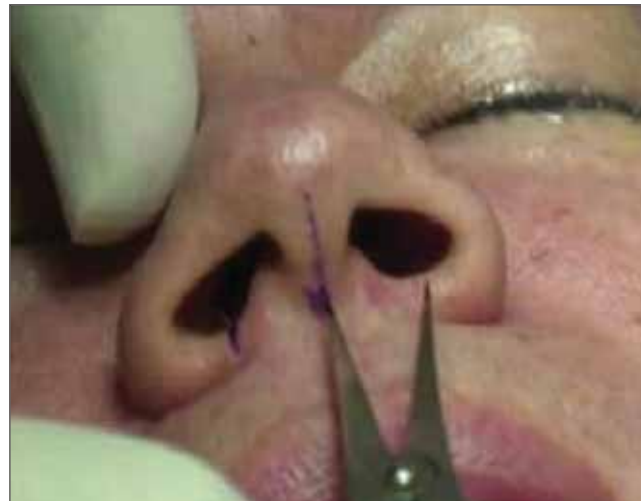O estreitamento da distância inter-alar é realizado através da ressecção de pele e tecido subcutâneo do assoalho vestibular e base do orifício nasal (Figura 3) previamente marcado com o uso do compasso de *Kaliper* (Figura 4) e infiltração com solução de xylocaina e adrenalina 1:100.000.

A sutura em Cerclagem deve ser realizada como último procedimento.

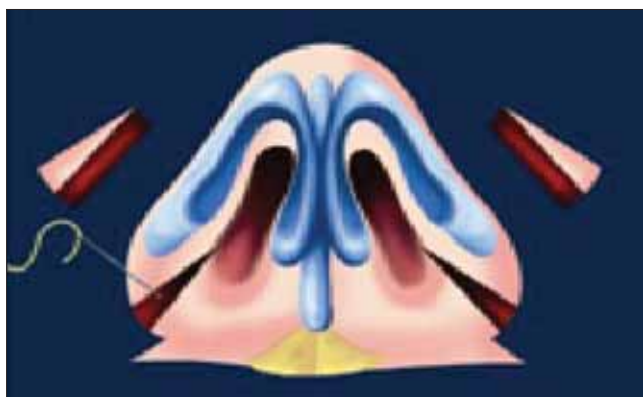**Técnica cirúrgica (Ilustração esquemática):**



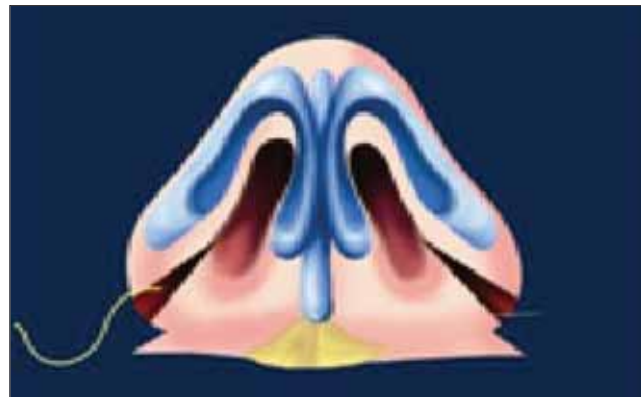**Figura 3.** Técnica de Weir modificada.



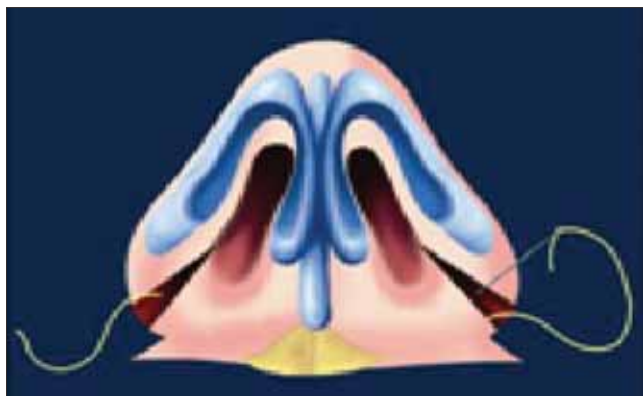**Figura 4.** Marcação com compasso.



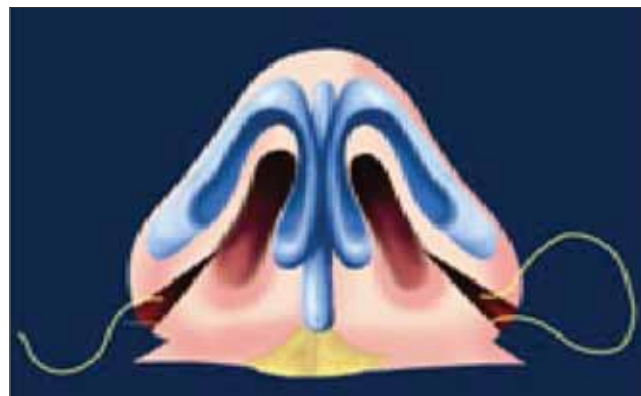**Figura 5.** Ressecção da pele do véstibulo e do rebordo narinário acima do sulco nasolabial.

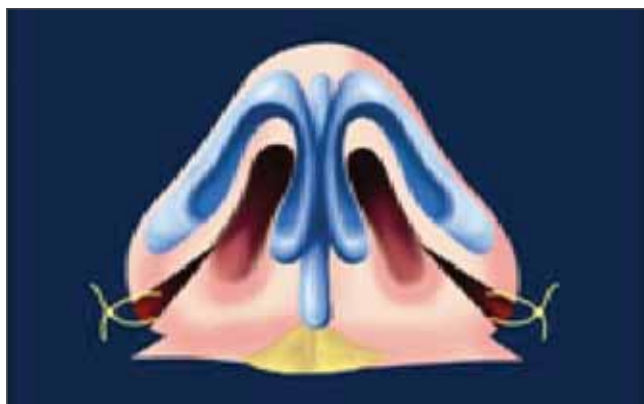

**Figura 6.** Com agulha reta e fio mononylon® 4-0 incolor, procede-se a introdução da agulha no rebordo lateral para o rebordo medial contralateral.

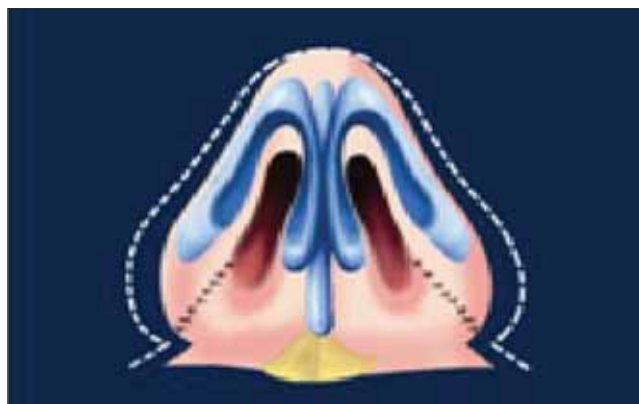

**Figuras 7 e 8.** Retorna de forma inversa, ou seja, do rebordo lateral para o rebordo medial.





**Figura 9.** A sutura é realizada no sentido duplo, ou seja, da direita para a esquerda e da esquerda para a direita.

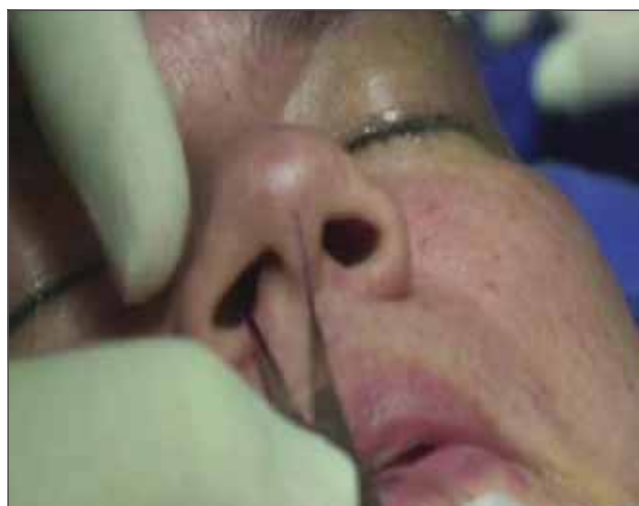

**Figura 10.** Por último, aproxima-se a pele com fio mononylon® 5.0.

**Obs.** A sequência é repetida na narina contralateral, como descrito por Gruber (3), 2009.

### **Passos para confecção da Técnica de Cerclagem:**

1. Ao final da cirurgia, marcar a área do vestíbulo e do rebordo narinário a ser ressecado com azul de metileno ou violeta de genciana, medindo de forma simétrica com auxílio do compasso de *Kaliper* (Figura 11).
2. Proceder a infiltração com seringa de 5ml com agulha de insulina contendo xylocaina e adrenalina 1:100.000. (Figura 12).
3. Realizar incisão biselada na área pré-marcada (Figura 13).
4. Transpassar o fio mononylon® 4.0 incolor, em sentido lateral para medial da narina contralateral, na área cruenta ressecada (Figura 14).
5. Transpassar o fio para a narina contralateral através da incisão realizada.
6. Retornar a agulha para a narina em que se iniciou o ponto, realizando o aperto da sutura de modo gradual.



**Figura 11.** Passo 1.

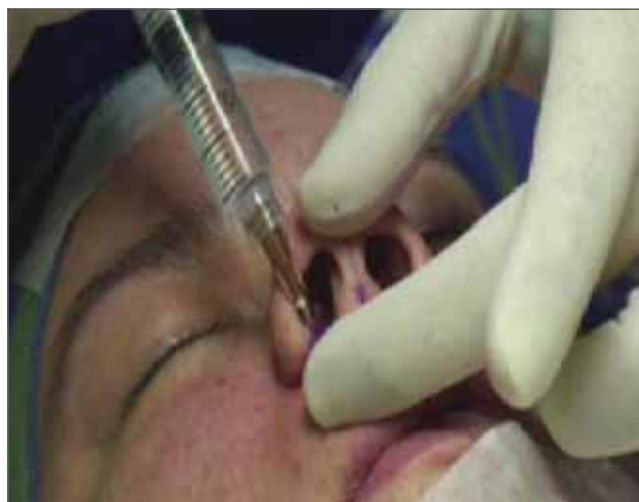## **RESULTADOS**

A sutura em cerclagem foi realizada em 43 pacientes através da rinosseptoplastia endonasal por técnica básica sem delivery e correção da base nasal com a técnica de Weir modificada. As cirurgias foram realizadas no período de janeiro de 2008 a agosto de 2009. Em 100% dos casos foi atingido um estreitamento da base nasal com resultados satisfatórios para o paciente e o cirurgião. Não houve nenhum caso de complicação (estenose, retração, sinal do "Q", infecção, cicatriz hipertrófica) (13).

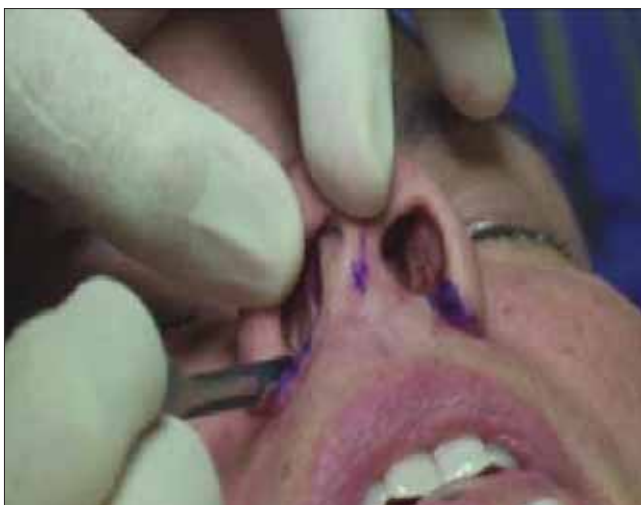Este trabalho foi aprovado pela comissão de ética da instituição (protocolo número 005/2009).

**Caso I** - Paciente feminino, 23 anos, pele intermediária, pré e pós-operatório 9 meses (Figuras 15 e 16).

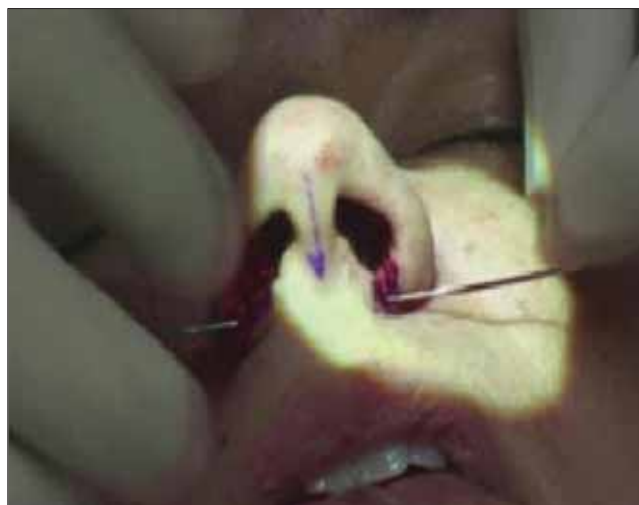**Caso II** - Paciente feminino, 17 anos, pele fina, pré e pós-operatório imediato (Figuras 17 e 18).



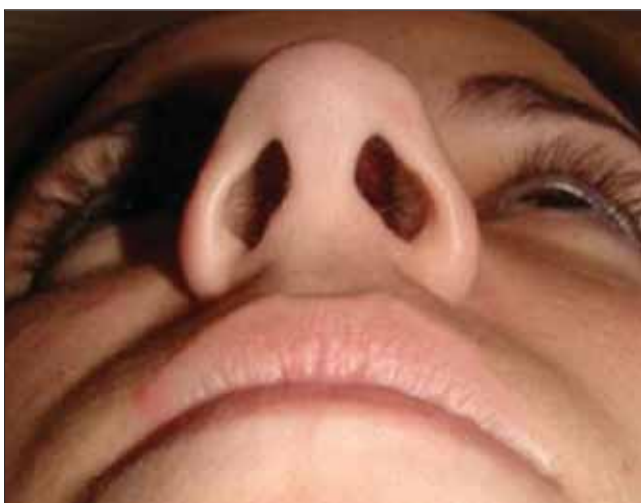**Figura 12.** Passo 2.



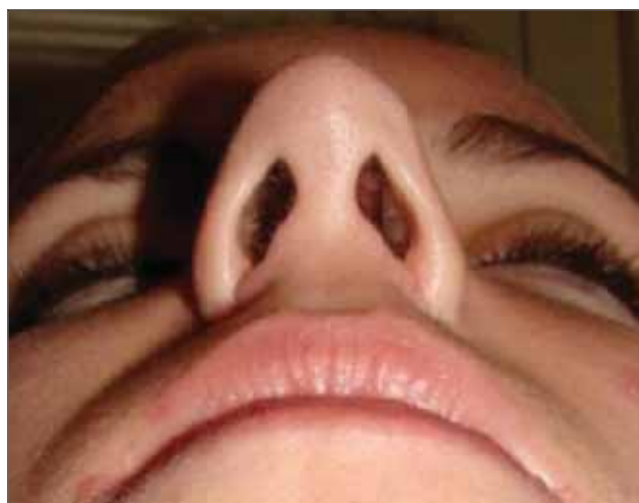**Figura 13.** Passo 3.



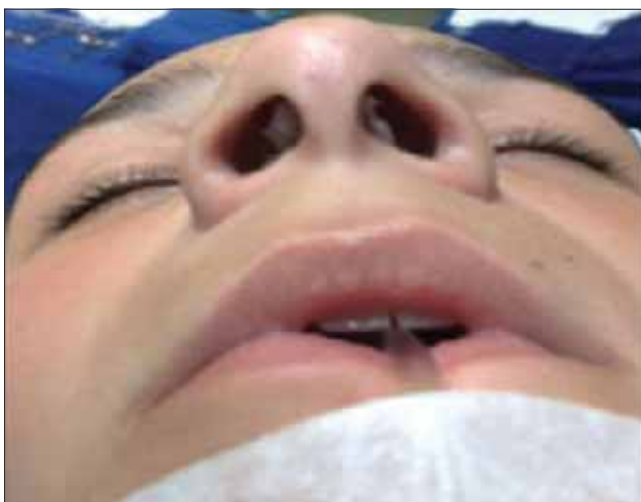**Figura 14.** Passo 4.



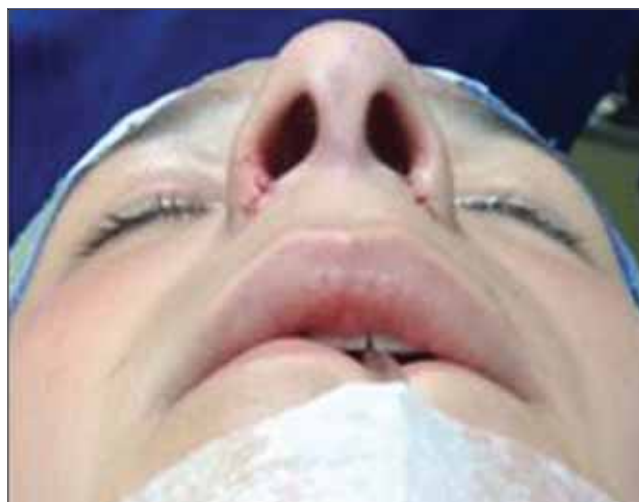**Figura 15.** Pré operatório visão de base.



**Figura 16.** Pós operatório visão de base.



**Figura 17.** Pré operatório visão de base.



**Figura 18.** Pós operatório visão de base.

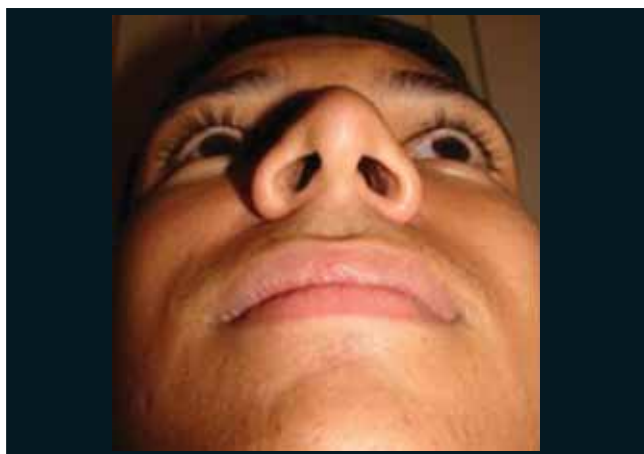

Figura 19. Pré operatório visão de base.

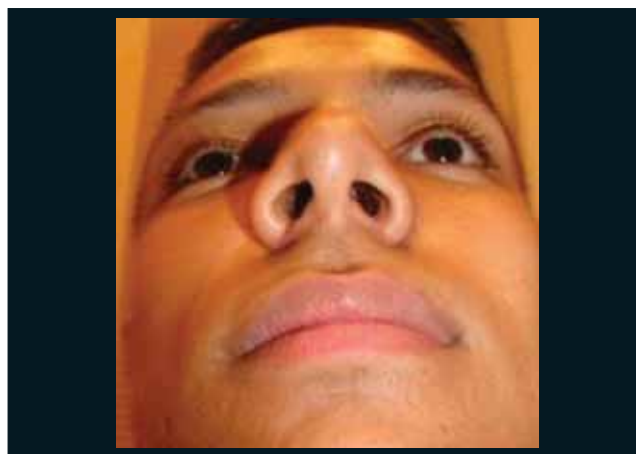


Figura 20. Pós operatório visão de base.

**Caso III** - Paciente masculino, 20 anos, pele grossa, pré e pós-operatório 12 meses

## DISCUSSÃO

A realização de suturas com menores ressecções de pele e cartilagem na rinoplastia é uma tendência mundial. A avaliação dos pontos estéticos nasais incluindo a base nasal faz parte do sucesso da rinoplastia (1-9). Quanto menor for a ressecção de pele e a não intervenção no vestíbulo, menor a chance de complicações (7). O descolamento da pele e da musculatura da região da pré-maxila pode ser realizado (3). Os autores não realizaram este descolamento no presente estudo.

O resultado final da sutura é influenciado principalmente por fatores como: a presença de base nasal muito larga, a força intrínseca da cartilagem lateral inferior, o grau de aperto do ponto, a força tênsil do fio e a limitação imposta pelos tecidos moles (ligamentos, tecido subcutâneo e pele) (14).

A espessura da pele é um fator determinante na eficácia da sutura. Em pacientes com pele fina e tecido subcutâneo escasso, como no nariz caucasiano, os resultados são mais expressivos. Já em pacientes com pele muito grossa e excesso de tecido subcutâneo, a realização da sutura pode se tornar pouco efetiva, devendo-se realizar a diminuição da distância inter-alar através de outras técnicas (2,3,6).

Segundo os autores, a técnica de cerclagem da base nasal possui detalhes os quais devem ser observados:

1. Leve projeção da base da columela;
2. Não se aplica para correção das narinas assimétricas;
3. Deve ser realizada de forma bilateral, evitando-se orifícios narinários assimétricos;

4. A aproximação do subcutâneo é feita pela cerclagem;
5. O resultado não é adequado em base nasal muito larga.

A sutura pode ser realizada com fios absorvíveis de longa duração ou com fios inabsorvíveis (7,8), considerando-se a força tênsil e o grau de reabsorção de cada fio. Em todos os casos foi utilizado fio inabsorvível (mononylon® 4.0 incolor) não havendo nenhum caso de extrusão ou outras complicações descritas na literatura (abscesso, extrusão do fio, assimetria da narina). As ressecções de pele do vestíbulo e do rebordo narinário são fundamentais quando associada a cerclagem, pois conforme citado por alguns autores, somente a cerclagem para o estreitamento da base nasal a longo prazo os resultados são pouco expressivos (2). No nariz com base muito larga, esta técnica pode deixar as narinas muito arredondadas com resultado estético indesejável, nestes casos outras técnicas são mais indicadas.

## CONCLUSÃO

A sutura em cerclagem associada a ressecção de pele vestibular e do rebordo narinário (Técnica de Weir modificada) é um método efetivo para diminuição da base nasal (*alar flare*). Tal técnica já havia sido descrita na literatura dando ênfase para o nariz mestiço e afro-descendente. O presente estudo mostrou a grande aplicabilidade também no nariz caucasiano.

É uma sutura de fácil realização, previsível, controlada e extremamente útil no arsenal do cirurgião para a cirurgia da base nasal.

## REFERÊNCIAS BIBLIOGRÁFICAS

1. Daniel RK. The Nasal Base: Aesthetic Plastic Surgery-

- Rhinoplasty. Boston, Mass: Little Brown & Co Inc; 1993: 307-312.
2. Foda H. Nasal Base Narrowing: The Combined Alar Base Excision Technique. *Arch Facial Plast Surg.* 2007, 9:30-34.
  3. Gruber R, Freeman M, Hsu C. Nasal Base Reduction: A Treatment Algorithm Including Alar Release with Medialization. *Plastic and Reconstructive Surgery.* 2009; 2:716-725.
  4. Oropeza F, Marín J, Chávez M. Manejo de la Base Nasal mediante Resección de Husos de Piel de la Columnella. *Acta Otorrinolaringol Esp.* 2006, 57:405-411.
  5. Tardy ME, Brown RJ. *Surgical Anatomy of the Nose.* New York: Raven Press, 1990.
  6. Kridel, R. A Simplified Approach to Alar Base Reduction: A review of 124 Patients over 20 years. *Archives of Facial Plastic Surgery.* 2005, 7(2):81-93.
  7. Bennett G, Lessow A, Song P, Constantinides M. The Long-term Effects of Alar Base Reduction. *Arch Facial Plast Surg.* 2005, 7:94-97.
  8. Rohrich RJ, Adams WP. The Boxy Nasal Tip: Classification and Management Based on Alar Cartilage Suturing Techniques. *Plast Reconstr Surg.* 2001, 1849:107.
  9. Rees TD. The Lip-Tip-Columella Complex and the Alar Base: *Aesthetic Plastic Surgery.* Philadelphia, Pa: WB Saunders Co; 1980, 1:269-283.
  10. Wier RF. On restoring sunken noses without scarring the face. *N Y Med J.* 1892, 56:449-454.
  11. Converse JM. Corrective rhinoplasty. In: Converse JM. *Reconstructive Plastic Surgery.* Philadelphia, Pa: WB Saunders Co; 1977, 2:1091-1093.
  12. Maniglia AJ, Maniglia JJ, Maniglia JV. *Rinoplastia Estética-Funcional-Reconstrutora.* 1ª ed. Revinter 2002: 129-150.
  13. Sheen JH, Sheen AP. *Adjunctive Techniques: Aesthetic Rhinoplasty.* St Louis, Mo: CV Mosby Co; 1987, 1:252-272.
  14. Perkins S, Patel A. Endonasal Suture Techniques in Tip Rhinoplasty. *Facial Plast Surg Clin North Am.* 2009, 17(1):41-54.