

Complicação Orbital e Intracraniana Devido à Rinossinusite Aguda: Relato de Caso

Orbital and Intracranial Complication Resulting from Acute Rhinosinusitis: Case Report

*Luana Alves de Souza**, *Raquel Crisostomo Lima Verde**, *Bruno Farias Lessa***, *Clara Mônica Figueiredo de Lima****, *Marcus Miranda Lessa*****, *Helio Andrade Lessa******.

* Médica Residente de Otorrinolaringologia pelo Hospital Universitário Professor Edgard Santos - UFBA - 2º ano.

** Médico Residente de Otorrinolaringologia pelo Hospital universitário Professor Edgard Santos - UFBA - 3º ano.

*** Médica Otorrinolaringologista.

**** Doutor, Médico Otorrinolaringologista. Pesquisador associado do serviço de Otorrinolaringologia e Imunologia do Hospital Universitário Professor Edgard Santos - UFBA.

***** Doutor, Médico Otorrinolaringologista. Professor e Chefe do Departamento de Otorrinolaringologia do Hospital Universitário Professor Edgard Santos.

Instituição: Departamento de Otorrinolaringologia - Hospital Universitário Edgard Santos - Universidade Federal da Bahia (UFBA).
Salvador / BA – Brasil.

Endereço para correspondência: Luana Alves de Souza - Rua Clemente Ferreira, 139 - Apto 201 – Canela – Salvador / BA – Brasil - CEP: 40110-200 – Celular: (+55 71) 9606-2333 – E-mail: lua_goias@hotmail.com

Artigo recebido em 6 de Agosto de 2009. Artigo aprovado em 14 de Dezembro de 2009.

RESUMO

Introdução:

Dentre as complicações da rinossinusite, as orbitárias são as mais frequentes, e estas, ocorrem na maioria dos casos entre jovens e crianças. Complicações simultâneas envolvendo a órbita e o espaço intracraniano são extremamente raras, mas devem ser tratadas agressivamente pois oferecem alta taxa de morbidade e mortalidade.

Relato do Caso:

Neste trabalho, os autores relatam um caso de um paciente que se apresentou com celulite pré-septal e abscesso epidural, como complicações simultâneas de uma rinossinusite aguda. No paciente deste estudo, optou-se pelo tratamento clínico associado à cirurgia endoscópica nasossinusal e drenagem neurocirúrgica do abscesso intracraniano. A TC foi suficiente no caso apresentado para a realização do diagnóstico.

Comentários Finais:

Recomenda-se entretanto, que nos casos de pacientes com complicações da rinossinusite, a investigação da extensão intracraniana seja aprofundada, mesmo quando esta, a princípio não seja tão evidente. Dada a natureza polimicrobiana dessas infecções, uma antibioticoterapia agressiva guiada por cultura e um acompanhamento por equipe multidisciplinar, aumentam consideravelmente as chances de sucesso.

Palavras-chave:

celulite orbitária, sinusite, abscesso epidural.

SUMMARY

Introduction:

Among the rhinosinusitis complications, the orbital are the most frequent ones, occurring mostly in the youngsters and children. Simultaneous complications involving the intracranial orbit and space are extremely rare, but they must be severely treated for they have a high rate of morbidity and mortality.

Case report:

In this work, the authors report a case of a patient who appeared to have preseptal cellulites and epidural abscess, in the form of simultaneous complications of an acute rhinosinusitis. In the patient of this case, choice was made for a clinic treatment associated with a nasosinusal endoscopic surgery and neurosurgical drainage of the intracranial abscess. CT was enough to achieve the diagnosis of this case.

Final commentaries:

However, it is recommended that, in cases where patients have rhinosinusitis complications, an extensive intracranial investigation needs to be deepened even when this is not so evident in the beginning. Given the polymicrobial nature of these infections, an aggressive culture-guided antibiotic therapy and a multidisciplinary follow-up significantly increase the likelihood of success.

Keywords:

orbital cellulites, sinusitis, epidural abscess.

INTRODUÇÃO

Rinossinusites é a mais frequente infecção aguda e crônica na otorrinolaringologia e pode ser descrita como uma inflamação da mucosa nasossinusal (1). O advento de diversos antibióticos eficazes contra as infecções nasossinuais, tem contribuído expressivamente para a redução da incidência de complicações da rinossinusite (2, 3). Se não diagnosticadas prontamente e adequadamente tratadas, tais complicações podem provocar alterações visuais irreversíveis, comprometimento ósseo, comprometimento neurológico importante e até a morte (2,4).

Dentre essas complicações, as orbitárias são as mais frequentes, e estas, ocorrem na maioria dos casos entre jovens e crianças. Isto se deve a fatores anatômicos e infecções do trato respiratório superior. A celulite orbital é uma dessas complicações que se manifesta através de edema e eritema palpebral, dor local, podendo evoluir com proptose e restrição do movimento ocular (5, 6, 7).

Embora menos prevalentes, as complicações intracranianas apresentam alta taxa de letalidade (entre 10 e 20% dos casos) merecendo uma especial atenção. As complicações intracranianas mais frequentes são: meningite, abscesso epidural, empiema subdural, trombose dos seios venosos e abscesso cerebral. Na literatura, porém, não há consenso sobre a ordem de predominância de cada uma dessas complicações (3, 4, 8). Complicações simultâneas envolvendo a órbita e o espaço intracraniano simultaneamente são extremamente raras, mas devem ser tratadas agressivamente pois oferecem risco à visão e alta taxa de mortalidade (4).

Neste trabalho, iremos apresentar um relato de caso de um paciente que se apresentou com celulite pré-septal e abscesso epidural, como complicações simultâneas de uma rinossinusite aguda.

RELATO DO CASO

Paciente masculino, 13 anos, buscou atendimento em ambulatório de oftalmologia referindo olho pra fora e vermelho há 3 meses. Genitora referiu que o paciente iniciou há 3 meses eritema em região periorbitária esquerda seguido de proptose ipsilateral alguns dias depois. Nega febre no período e refere episódios esporádicos de rinorreia sanguinolenta. Não apresentava dados relevantes aos antecedentes médicos e familiares.

Ao exame oftalmológico apresentava proptose discreta, distopia inferior, edema de pálpebra superior e sinais flogísticos em olho esquerdo. Acuidade visual normal bilateral. Foi realizada tomografia computadorizada (TC) de crânio

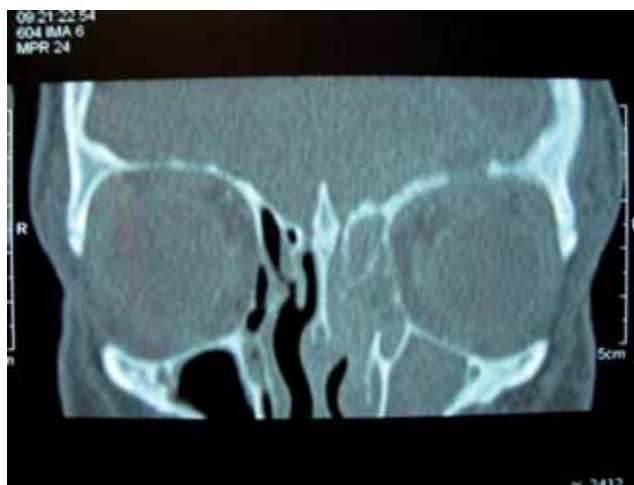

Figura 1. Tomografia computadorizada dos seios paranasais (corte coronal com janela para parte óssea) com áreas com densidade de partes moles preenchendo totalmente o seio maxilar esquerdo e células etmoidais à esquerda além de destruição do teto da órbita à esquerda.

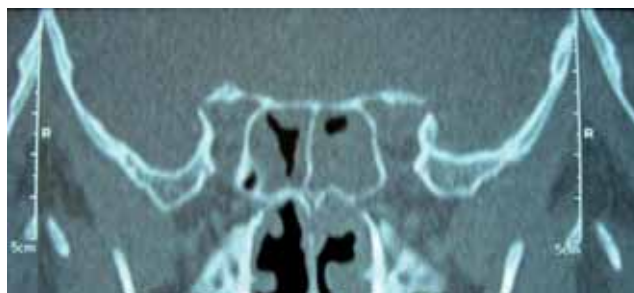


Figura 2. Tomografia computadorizada dos seios paranasais (corte coronal com janela para parte óssea) com áreas com densidade de partes moles em seio esfenoidal esquerdo e parcialmente à direita.

e seios paranasais na qual se constatou área com densidade de partes moles preenchendo totalmente o seio maxilar esquerdo, as células etmoidais esquerdas e parcialmente, os seios esfenoidais esquerdo e direito, destruição do teto da órbita esquerda, com sinais de infiltração de partes moles adjacentes ao globo ocular esquerdo (Figuras 1 e 2) e lesão hipodensa, extra-axial localizada na região frontal esquerda, medindo 4,6 X 4,1 cm nos seus maiores eixos, realce de contraste e efeito compressivo com apagamento de sulcos da convexidade e ventrículos sem alterações (Figuras 3 e 4).

Foi realizada internação clínica em enfermaria do serviço de oftalmologia para realização de hemocultura seguida de antibioticoterapia por via parenteral (Oxacilina 8g/dia, Ceftriaxone 3g/dia e Metronidazol 1,5g/dia) e solicitada avaliação com neurocirurgia e otorrinolaringologia. Não houve crescimento bacteriano na amostra sanguínea enviada.

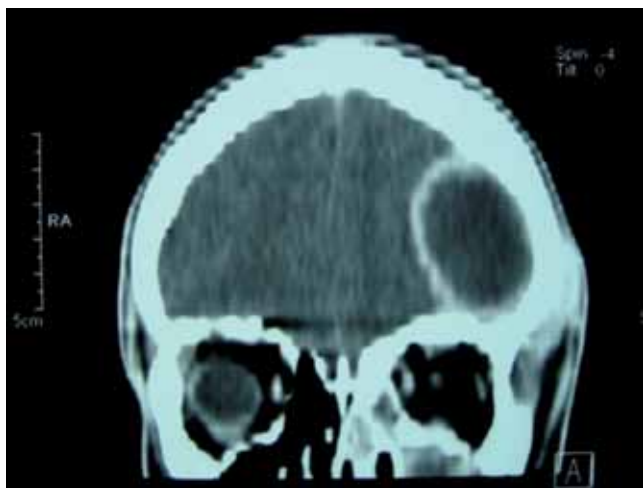

Figura 3. Tomografia computadorizada de crânio evidenciando abscesso intracraniano.

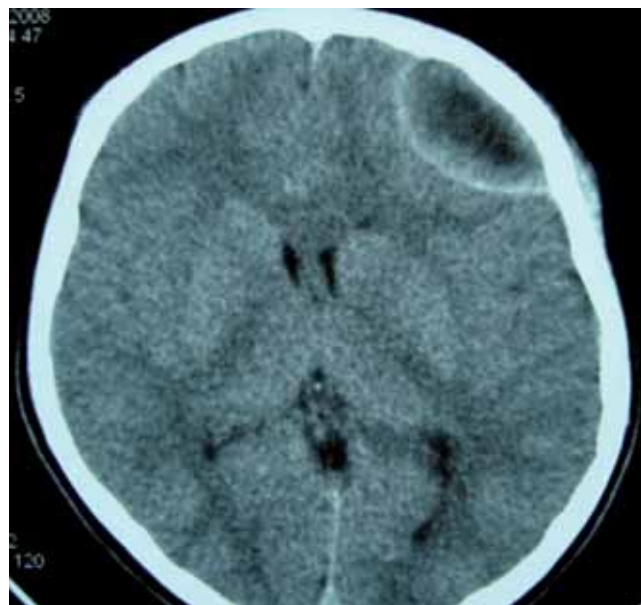


Figura 4. Tomografia computadorizada de crânio com apagamento de sulcos da convexidade.

Em avaliação otorrinolaringológica, foi realizada a endoscopia nasossinusal que evidenciou presença de edema e drenagem de secreção mucopurulenta em meato médio à esquerda. Diante do diagnóstico de rinossinusite aguda complicada com celulite pré-septal e abscesso intracraniano, a equipe de otorrinolaringologia decidiu pela cirurgia endoscópica nasossinusal com drenagem do seio maxilar e etmoide anterior à esquerda que transcorreu sem intercorrências. Foi optado também pela equipe de neurocirurgia intervir cirurgicamente, sendo realizado drenagem do abscesso intracraniano. Mantido internado com antibioticoterapia venosa e introduzido corticoterapia no pré e pós-operatório, além de lavagem nasal com solução salina hipertônica. O paciente saiu de alta 15 dias após a cirurgia e permaneceu em uso de antibioticoterapia por via oral durante 6 semanas. Não houve crescimento bacteriano em cultura da secreção drenada.

Quarenta e cinco dias após a cirurgia o paciente apresentava-se estável e sem queixas. Exame oftalmológico e neurológico sem alterações. À tomografia de controle com sinais de craniotomia frontal esquerda (decorrente da intervenção cirúrgica), sem outros achados (Figura 5).

DISCUSSÃO

O paciente apresentado neste relato de caso é um adolescente do sexo masculino o que converge com os dados da literatura. Estudos anteriores, porém, não chegaram a uma explicação científica sobre a prevalência no sexo masculino. Já com relação à faixa etária, a maior incidência de IVAS (infecções de vias aéreas superiores) e a presença de osso diploico com maior grau de vascularização nas paredes dos seios destes pacientes geram esta condição (9).

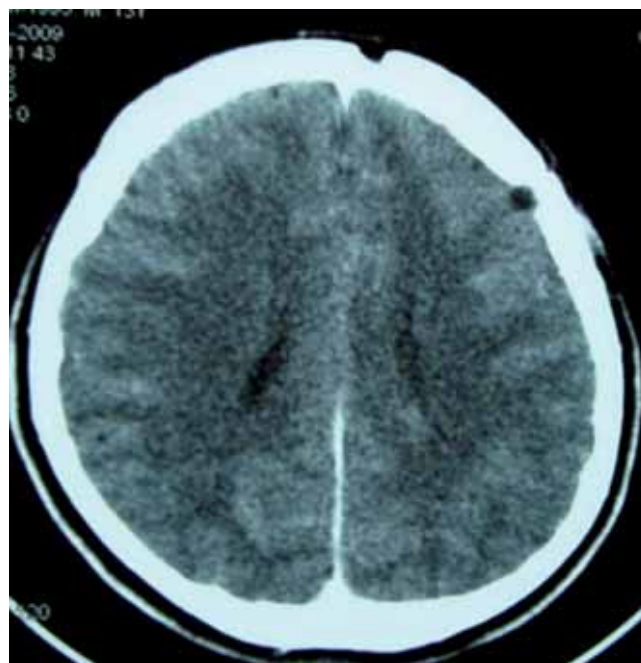

Figura 5. Tomografia computadorizada de crânio 30 dias após drenagem cirúrgica, sinais de craniotomia frontal esquerda.

O comprometimento orbital secundário à rinossinusite se deve a extensão direta da infecção através dos espaços perivasculares e deiscências ósseas da lâmina papirácea ou por tromboflebite das veias oftálmicas, facilitada pela inexistência de válvulas neste sistema venoso (4, 5, 7). A classificação proposta por Mortimore e Wormald baseia-se em achados tomográficos subdividindo as celulites orbitárias em pré e pós-septal (10). A celulite pré-septal, assim como

no nosso estudo, manifesta-se com proptose ocular, edema e hiperemia palpebral além de dores durante movimentação ocular. Os reflexos pupilares e a acuidade visual do paciente, no entanto, apresentavam-se normais.

As complicações intracranianas da rinossinusite se devem à tromboflebite retrógrada ou por extensão direta através de deiscências congênitas ou traumáticas, erosão de parede sinusal ou forames pré-existentes. O seio frontal é o mais acometido (46%) seguido pelo etmoide, esfenóide e maxilar (4, 5, 8). Entretanto, a TC revela que no caso apresentado, não houve acometimento do seio frontal e a disseminação intracraniana ocorreu provavelmente através do seio etmoidal formando um abscesso epidural. Clinicamente, os pacientes com esta condição, apresentam cefaleia, febre, vômitos, letargia e alterações de comportamento (4, 8). Como no nosso caso o paciente não apresentava estes sintomas, alertamos para a necessidade do exame de imagem para complementação diagnóstica. Jones et col (8) encontrou 15% de envolvimento intracraniano silencioso em pacientes com edema periorbitário secundário à rinossinusite.

Segundo Herrmann et col (4), crianças com 7 anos ou mais têm maior risco de desenvolver simultaneamente complicações orbitárias e intracranianas. Eles encontraram no estudo fatores de risco para complicações intracranianas em crianças admitidas com complicação orbital decorrente de rinossinusite aguda. Esses fatores incluíam: maiores de 7 anos de idade, falta de resposta ao tratamento inicial, alterações neurológicas, opacificações do seio frontal na TC, abscesso orbital lateral ou superior, necessidade de drenagem do abscesso orbital, sexo masculino e africanos ou americanos.

O tratamento preconizado normalmente requer internação hospitalar, avaliação multidisciplinar e antibioticoterapia endovenosa de largo espectro. A indicação cirúrgica é fundamental nos casos de abscesso e em pacientes que não respondem ao tratamento clínico inicial (4, 7, 11). No paciente deste estudo, optou-se pelo tratamento clínico associado à cirurgia endoscópica nasossinusal e drenagem neurocirúrgica do abscesso intracraniano.

COMENTÁRIOS FINAIS

A TC foi suficiente no caso apresentado para a realização do diagnóstico. Recomenda-se entretanto, que nos casos de pacientes com complicações da rinossinusite, a investigação da extensão intracraniana seja aprofundada, mesmo quando esta, a princípio não seja tão evidente. Observar que, o paciente do caso relatado, não apresentava sintomas compatíveis com complicações intracranianas devendo-se ter uma atenção especial na avaliação de imagem, podendo ser complementada com a ressonância magnética,

quando bem indicada. Dada a natureza polimicrobiana dessas infecções, uma antibioticoterapia agressiva guiada por cultura é indicada. Esta terapia, acompanhada por uma equipe multidisciplinar, como neste caso, aumenta consideravelmente o índice de sucesso terapêutico.

REFERÊNCIAS BIBLIOGRÁFICAS

- Mitchell R, Kelly J, Wagner J. Bilateral orbital complications of pediatric rhinosinusitis. *Archives Otolaryngology Head and Neck Surgery*. 2002 Aug; 128:971-74.
- Chaudhry IA, Shamsi FA, Elzaridi E, Al-Rashed W, Al-Amri A, Al-Anezi F, Arat Y O. Outcome of treated orbital cellulitis in a tertiary eye care center in the middle east. *Ophthalmology*. 2007 Feb; 114:345-54.
- Góis C R T, Pereira C U, D'Ávila J S, Melo V A. Complicações intracranianas das rinossinusites. *Arquivos Internacionais de Otorrinolaringologia*. 2005(9): Num 4.
- Herrmann B W, Forsen Jr J W. Simultaneous intracranial and orbital complications of acute rhinosinusitis in children. *International Journal of Pediatric Otorhinolaryngology*. 2004 May; 68:619-25.
- Reid J R. Complications of pediatric paranasal sinusitis. *Pediatric Radiology*. 2004 Dec; 34:933-42.
- Vairaktaris E, Moschos M M, Baltatzis S, Kalimeras E, Vgoustidis D A, Pappas Z, Moschos M N. Orbital cellulitis, orbital subperiosteal and intraorbital abscess. Report of three cases and review of the literature. *Journal of Cranio-Maxillofacial Surgery*. 2009 Apr; 37:132-36.
- Howe L, Jones N S. Guidelines for the management of periorbital cellulitis/abscess. *Clinical Otolaryngology*. 2004 Dec; 29:725-28.
- Jones NS, Walker JL, Bassi S, Jones T, Punt J. The intracranial complications of rhinosinusitis: can they be prevented?. *Laryngoscope*. 2002 Jan; 112:59-63.
- Gallagher R M, Gross C W, Philips C D. Suppurative intracranial complications of sinusitis. *Laryngoscope*. 1998; 108:1635-42.
- Mortimore S, Wormald P J. The grooter schuur hospital classification of the orbital complications of sinusitis. *Journal of Laryngology and Otology*. 1997 Jun; 111: 719-23.
- Eufinger H, Machtens E. Purulent pansinusitis, orbital cellulitis and rhinogenic intracranial complications. *Journal of Cranio-Maxillofacial Surgery*. 2001 Jan; 29: 111-17.