



PARAGANGLIOMA CERVICAL BILATERAL.

Henry Ugadin Koishi, Médico Residente da Divisão de Clínica Otorrinolaringológica do Hospital das Clínicas da FMUSP.

Rodrigo Antonio de la Cortina, Médico Residente da Divisão de Clínica Otorrinolaringológica do Hospital das Clínicas da FMUSP.

Luiz Ubirajara Sennes, Médico Assistente Doutor da Divisão de Clínica Otorrinolaringológica do Hospital das Clínicas da FMUSP.

Domingos Hiroshi Tsuji, Médico Assistente Doutor da Divisão de Clínica Otorrinolaringológica do Hospital das Clínicas da FMUSP.

Ronaldo Frizzarini, Acadêmico da Faculdade de Medicina da Universidade de São Paulo.

Endereço para correspondência: Henry Ugadin Koishi - Rua Consolação, 3638 Apto 82 C - Jardim Paulista / SP - CEP: 01416-000.

INTRODUÇÃO

Os paragangliomas são tumores que podem surgir do corpo carotídeo, o qual é parte do sistema extra-adrenal paraganglionar. Este sistema é composto por pequenos corpos macroscópicos ou grupos celulares microscópicos associados nos gânglios dos nervos autonômicos. Os paragangliomas são benignos, apresentando malignização em apenas 6,4%, sendo raríssimos os casos descritos¹. A sua localização, diagnóstico e tratamento geram discussão, controvérsia e interesse; principalmente pelos cuidados peculiares que devem ser tomados na sua investigação e tratamento em decorrência da sua hipervascularização e de sua localização.

DESCRIÇÃO DO CASO

Paciente masculino, 55 anos, branco, previamente hígido, apresentou-se ao ambulatório da Divisão de Clínica Otorrinolaringológica do Hospital das Clínicas da Faculdade de Medicina da USP, queixando-se de abaulamento cervical à esquerda há 15 anos, de crescimento insidioso.

Após 3 anos, notou tumoração semelhante à direita, ambas indolores, sem sinais inflamatórios, apenas com queixa estética. Negava qualquer sintoma sistêmico ou quadro semelhante na família. Ao exame físico observou-se massa em topografia de trígono carotídeo bilateral, tendo cerca de 5 cm à direita e 3 cm à esquerda. Ambas de consistência fibro elástica, indolor à palpação, móvel, não pulsátil e sem alteração de seu volume com manobra de Valsalva. O restante do exame otorrinolaringológico apresentava-se normal.

A faringolaringoscopia flexível não mostrou alterações. A TC cervical (Figuras 1 e 2) evidenciou duas formações expansivas de contornos regulares localizadas em ambos espaços carotídeos ao nível de bifurcação carotídea. As lesões se insinuavam entre as carótidas externa e interna, afastando estas estruturas. Na fase contrastada houve intensa captação de contraste pela lesão sugerindo natureza hipervascular. Na R.N.M. as lesões apresentam características de sinal semelhantes, caracterizadas por isossinal em T1, moderado hipersinal em T2, significativo realce homogêneo após administração do meio de contraste paramagnético e áreas vasculares com ausência de sinal. Havia sinal de fluxo carotídeo. As lesões mediam 5,2x3,0x3,1 cm à direita e 3,5x2,5x2,5 cm à esquerda (Figuras 3 e 4). As lesões, porém, não tinham planos de clivagem com as carótidas. Não foram observadas linfonodomegalias satélites. Foi aventada a hipótese de paraganglioma carotídeo bilateral. A dosagem do ácido vanilmandélico e de catecolaminas urinárias apresentaram valores dentro da normalidade.

Frente à hipótese de paraganglioma multicêntrico, foram realizados USG abdominal e C.T. tórax., que mostraram-se negativos para outros focos.

Devido à relutância do paciente em aceitar uma intervenção cirúrgica, optou-se por conduta expectante. Foram esclarecidos os riscos da possível progressão tumoral, efeitos sistêmicos e de suas conseqüências.

DISCUSSÃO

Paragangliomas cervicais são incomuns¹ e constituem dificuldade diagnóstica e terapêutica. Diagnósticos incorretos ocorrem em 30% dos casos², podendo confundir

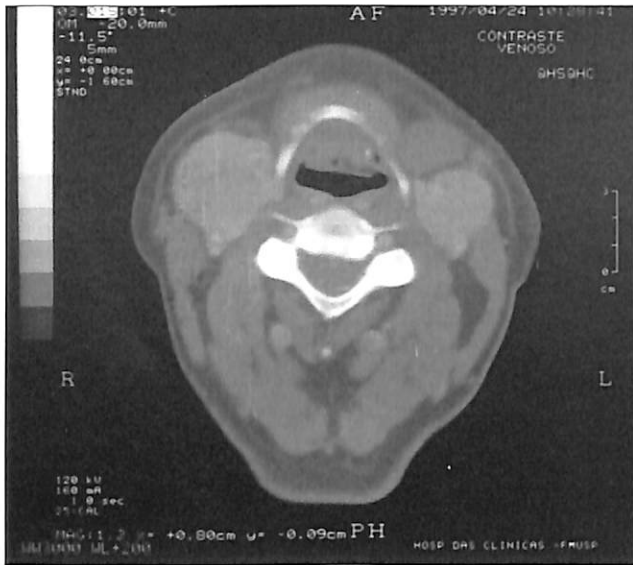

Figura 1: TC sem contraste, corte axial, mostrando tumorações na região de trigono carotídeo bilateralmente.

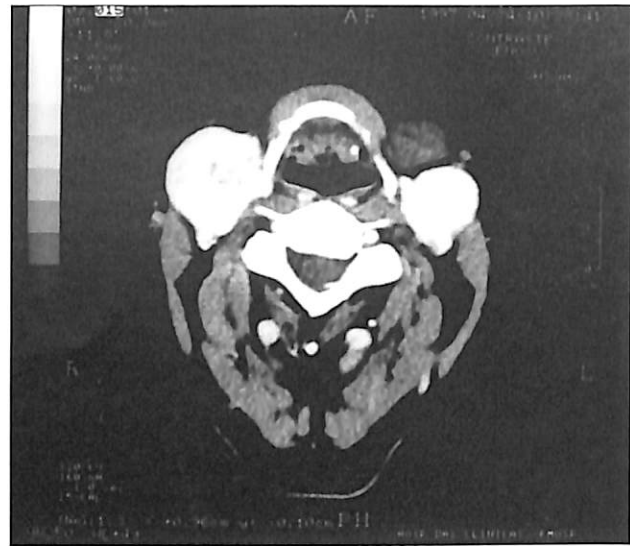


Figura 2: TC com contraste mostrando natureza hipervasculares das lesões.

se com outras causas de abaulamento cervical como: cistos branquiais, aneurisma carotídeo, neurofibroma, câncer tireoidiano metastático, nódulo tuberculoso, tumor parotídeo, linfoma ou outras metástases tumorais¹.

O diagnóstico pode ser difícil, pois geralmente o paciente apresenta-se com uma massa indolor de crescimento lento na região cervical. Alguns poucos queixam-se de dor, disfagia, rouquidão, tosse ou apresentam sintomas da síndrome do seio carotídeo¹. A possibilidade de um tumor do corpo carotídeo deve ser considerada em qualquer paciente que apresente abaulamento do triângulo cervical anterior. Esse tipo de tumor tem mobilização lateral, mas não apresenta movimentação vertical².

Podemos distinguir duas formas de paragangliomas: a forma esporádica mais comum, na qual encontramos incidência de 5% de tumores múltiplos e a forma familiar, mais rara, que responde a 7 a 9% dos paragangliomas, com a incidência de tumores múltiplos variando entre 25 e 48%³. Os paragangliomas são extremamente raros em crianças, sendo sugerida maior incidência nos casos familiares. Ocorre com maior frequência nas idades entre 25 a 75 anos sem prevalência de sexo⁴. A hereditariedade dos casos familiares parece ser autossômica dominante, com penetração e expressão variável³.

Diferentes termos têm sido utilizados para descrever tais tumores, gerando falta de uniformidade e confusão. Foi proposto um esquema de classificação por Glenner e Grimley baseado na distribuição anatômica, inervação e estrutura microscópica das porções extra-adrenais do sistema paraganglionar:

- paragânglio branquiomérico, associado com paragânglios jugulo-timpânico, orbital, intercarotídeo, subclávio, laríngeo, aorticopulmonar, coronário e pulmonar;
- paragânglio intravagal;
- paragânglio aorto-simpático, relacionado com o gânglio retroperitoneal, cadeia simpática no abdômen e tórax;

- paragânglio víscero-autônômico circundando o átrio, bexiga urinária, hilo hepático e vasos mesentéricos⁴.

Os corpos carotídeos e aorticopulmonares são quimiorreceptores, sendo estimulados com o aumento da concentração do CO₂ e queda do O₂ na corrente sanguínea. A hipoxemia crônica é um forte estímulo: pessoas que vivem em grandes altitudes desenvolvem corpos carotídeos aumentados e maior incidência de paragangliomas⁴.

A investigação desses casos deve incluir técnicas que forneçam dados sobre tamanho, multicentricidade, vascularização e localização. A TC cervical é o método mais indicado para obter dados de extensão e localização, bem como invasão ou correlação com estruturas adjacentes. Manifesta-se como massa isodensa e homogênea localizada no espaço carotídeo, com intenso realce na fase contrastada⁵.

A ressonância nuclear magnética é considerada superior à CT na documentação de detalhes do tecido mole e na caracterização do tumor. A ultrassonografia doppler permite o registro não invasivo dos sinais de fluxo dos tumores hipervasculares localizados a nível de bifurcação carotídea⁶. Entretanto, somente a angiografia seletiva fornece o diagnóstico definitivo, delineando a arquitetura vascular da lesão e identificando tumores sincrônicos não suspeitados, sendo fundamental na avaliação pré-operatória⁴. Também é muito útil no pré-operatório a embolização do tumor, o que facilita sobremaneira a cirurgia. A punção de agulha fina ou biópsia para o diagnóstico são amplamente contra-indicadas na literatura devido à possibilidade de sangramento de difícil controle². Raramente os paragangliomas secretam substâncias ativas (catecolaminas), porém em pacientes com suspeita de paraganglioma devemos investigar os níveis de ácido vanil mandélico e catecolaminas urinárias.

O tratamento é eminentemente cirúrgico em pacientes abaixo dos cinquenta anos, mas nos pacientes ido-

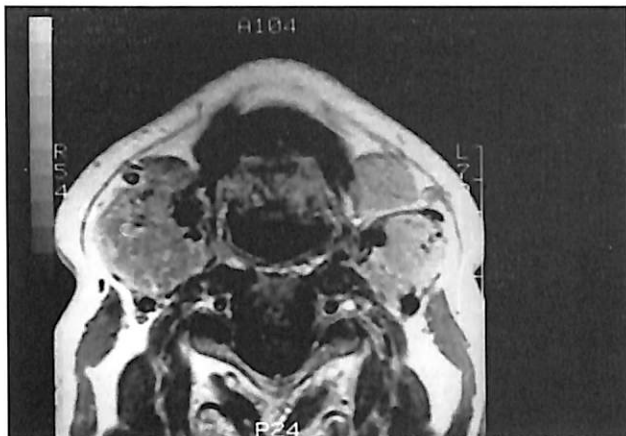


Figura 3: RNM, corte axial, permite a melhor avaliação das estruturas adjacentes ao tumor.

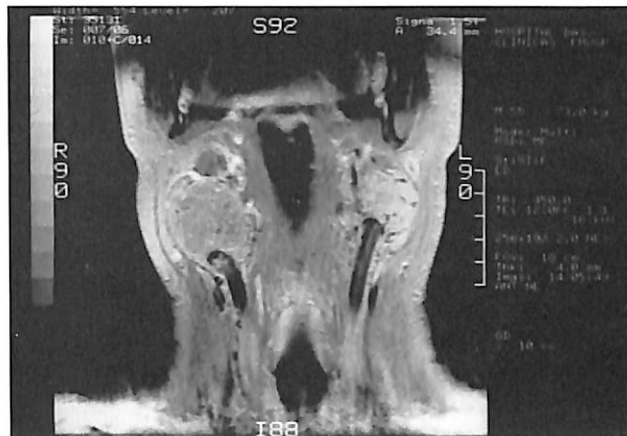

Figura 4: RNM mostrando a íntima relação com a região de bifurcação carotídea.

os mais cuidado é necessário antes de indicar-se excisão cirúrgica, particularmente nos pacientes assintomáticos com taxa de crescimento lento. A cirurgia a ser realizada varia com os achados intra-operatórios. A cirurgia clássica, na qual se diseca o tumor no plano da sub-adventícia da parede arterial é o tratamento de escolha, sendo descrito por Gordon Taylor em 1940. Em alguns casos pode existir invasão da camada média com grande risco de ruptura da carótida durante o descolamento. A ligadura da carótida externa é descrita para facilitar a mobilização do tumor, bem como diminuir a possibilidade de sangramento. Essa técnica não aumenta morbidade ou determina sequelas no pós-operatório. Durante a cirurgia, o sangramento pode ser intenso devido à marcada vascularização, podendo ser amenizado com a diminuição leve e monitorizada da pressão arterial⁸.

Danos a estruturas nervosas podem ocorrer durante a cirurgia. Disfunções vagais, do laringeo recorrente, do hipoglosso, marginal da mandíbula, laringeo superior e glossofaríngeo podem ocorrer⁴. As taxas de complicações gerais variam entre 32 e 44%. As taxas de mortalidade variam de 8 a 20% nos diferentes estudos⁴.

Outros tratamentos incluem radioterapia, embolização e observação⁴. A radioterapia pode ser usada como tratamento paliativo quando a cirurgia é contra indicada¹ e há pequenas evidências que o tumor seja radiosensível, tendo a radioterapia pouco para oferecer como tratamento.

Os tumores de corpo carotídeo vão continuar a ser um grande desafio para os cirurgiões de cabeça e pescoço e vasculares, mas com as modernas técnicas de diagnóstico e cirúrgicas que vem gradualmente se desenvolvendo, os resultados no tratamento deste tumor continuarão a melhorar.

REFERÊNCIAS BIBLIOGRÁFICAS

1. WOOD, G. A.; POGEL, M. A. - "Cervical paragangliomas. A report of four cases". *Br. J. of oral and Maxillofacial Surgery*, 24: 169-177, 1986.
2. DICHINSON, P. H.; GRIFFIN, S. M. - "carotid body tumor: 30 years experience". *Br. J. Surg.*, 73: 14-16, 1986.
3. OPHIR, DOV. - "Familial multicentric paragangliomas in a child". *The J. of Laryngology and Otolaryngology*, vol 105: 376-380, 1991.
4. MENA, J.; BOWEN, J. C. - "Metachronous bilateral nonfunctional intercarotid para gangliomas". *Surgery*, 114: 107-111, 1993.
5. JURJAN -BURGUENO, F.; MUÑOZ NUÑEZ, C. F. - "Diagnostico por las imagen de los tumores de cuerpo carotideo". *Anales de O.R.L. Iber -Amer*, XVIII: 189-199, 1991.
6. STANHOVIC, M.; STANHOVIC, D. - "Oligosymptomatic glomus tympanicum and caroticum with two different histological pictures". *Revue de Laryngol*, 105: 376-380, 1991.

Otonal[®]

Indicações: Medicação analgésica e antitérmica. Afecções dolorosas e/ou febris do ouvido médio e interno. Zumbido. **Contra-indicações:** Hipersensibilidade a quaisquer componentes da fórmula. **Precauções:** Em caso de Hipersensibilidade, a administração deve ser suspensa. O uso na gravidez deve ser feito sob orientação médica. **Interações medicamentosas:** barbitúricos, carbamazepina, hidantoína, rifampicina, sulfampirazona, álcool, anticoagulantes orais, anticoncepcionais orais, colestiramina e diazepam. **Reações adversas:** Reações de hipersensibilidade, febre, hipoglicemia e icterícia são raras. **Posologia:** Uma drácea 3 vezes ao dia, longe das refeições. Doses maiores a critério médico. **Superdosagem:** após esvaziamento gástrico, administrar imediatamente o antídoto N-acetilcisteína a 20% desde que não decorrido mais de 16 horas da ingestão do medicamento. O paciente deve ser acompanhado com medidas gerais de suporte. Após a recuperação do paciente não permanecem sequelas hepáticas.

REFERÊNCIAS BIBLIOGRÁFICAS: 1 - Shambaugh GE. Zinc and presbycusis. *Am J Otol* 1985; 6:116-7 2 - Stein F, Koanowski J. Le rôle du zinc dans l'organisme. *Giorn Ital Chim Clin* 1983; 8:99-112 3 - Sterkers O, Saumon G, Tran Ba Huy P, et al. Electrochemical heterogeneity of the coclear endolymph: effect of acetazolamide. *Am J Physiol* 1984; 246:47-53 4 - Shambaugh GE. Zinc for tinnitus, imbalance, and hearing loss in the elderly. *Am J Otol* 1986; 7(6):476-7 5 - Takeuti M, Rezende VA, Botlino MA, Almeida ER, Campos MIM, Jerônimo SEI, Miniti A. Estudo de zinco sérico em pacientes com zumbido. O uso de sulfato de zinco como tratamento. Anais da IX Reunião da Sociedade Brasileira de Otolologia. I Jornada Amazônica de Fonoaudiologia, Belém - Pará, Brasil, 26 a 30 de novembro, 1991, pp 48 6 - Causse JB, Causse JR, Bel J, et al. Bilian et traitement, des acouphènes dans notre clinique. *Ann Otolaryngol* 1984; 101:231-5 7 - Mess K. Ultrastructural localization of K⁺ dependent ouobain sensitive NPPase (NaK-ATPase) in the guinea pig inner ear. *Acta Otolaryngol (Stockh)* 1983; 195: 277-89 8 - Prasad AS. Clinical biochemical and nutritional spectrus of zinc deficiency in human subjects: and update. *Nutr Ver* 1983; 41: 197-208 9 - Gersdorff M, Robillard T, Stein F, et al. Epreuve de surcharge au sulfato de zinco chez des patients souffrant d'acouphènes associés à une hypozincémie. *Acta Otorhinolaryngol Belg* 1987; 41(3):498-505