

# *Avaliação Endoscópica do Óstio Faríngeo da Tuba Auditiva em Pacientes com Otite Média Crônica*

## *Endoscopic Avaliation of Pharyngeal Orifice of Eustachian Tube in Patients with Chronic Otitis*

*Jose Evandro Andrade Prudente de Aquino\**, *Dorothy Eliza Zavarezzi\*\**, *Maria Rosa M. S. Carvalho\*\*\**, *Julia Negro Prudente de Aquino\*\*\*\**.

\* Doutorado - UNIFESP. Professor Titular II em ORL da Faculdade de Medicina de Santo Amaro - UNISA-SP.

\*\* Residente R3 em ORL da UNISA - SP. Residente R3 em ORL da UNISA - SP.

\*\*\* Professora Titular de ORL da Faculdade de Medicina UNISA - SP. Professora Titular de ORL da Faculdade de Medicina UNISA - SP.

\*\*\*\* Aluna do 6º ano da Universidade de Nova Iguaçu - RJ. Aluna do 6º ano da Universidade de Nova Iguaçu - RJ.

Instituição: Universidade De Santo Amaro - UNISA/SP

Endereço para correspondência: José Evandro Andrade Prudente de Aquino – Alameda Ribeirão Preto, 410 – Apto. 1106 – Bela Vista – São Paulo / SP – CEP 01331-000 – E-mail: clinicaorlsp@uol.com.br

Este artigo foi submetido no SGP (Sistema de Gestão de Publicações) da R@IO em 18 de fevereiro de 2007. Cod. 222. Artigo aceito em 29 de abril de 2007.

### RESUMO

**Introdução:** Uma cavidade timpânica saudável e funcional requer um bom funcionamento da tuba auditiva. A disfunção da Tuba pode acarretar doença na orelha média e comprometer resultados nas cirurgias otológicas. Dentre essas causas está a obstrução anatômica que pode ocorrer devido a edema mucoso, massas em rinofaringe ou deformidades no óstio tubário.

**Objetivo:** Avaliar através da endoscopia em adultos e crianças, o óstio faríngeo da Tuba e correlacionar os achados com a presença de patologias na orelha média como a retração timpânica, otite média crônica simples e colesteatomatosa.

**Casística e Método:** Entre adultos e crianças 30 pacientes com Otite crônica simples (42 orelhas) 23 com colesteatoma (34 orelhas) 20 com Retração timpânica (29 orelhas) e 10 do grupo controle (20 orelhas) com exame otorrinolaringológico completo, audiometria e nasofaringoscopia onde o uso do anestésico tópico foi necessário em alguns casos.

**Resultados:** Encontramos óstio faríngeo patológico na Otite Simples em 33,0%, na Retração em 44,8% no Colesteatoma em 38,2%. No Colesteatoma o óstio faríngeo foi normal em 61,8%. O mais freqüente tipo de óstio anormal com oclusão do mesmo foi à hipertrofia linfóide adjacente (19,0%). O tipo inflamatório e hipoplásico estiveram presentes em 8,0% em média. O menos comum tipo de óstio foi o hipoplásico presente somente em 2,0%.

**Conclusão:** A porcentagem de óstio faríngeo alterados da tuba auditiva em crianças foi significativamente mais freqüentes do que o observado no grupo controle, fato não constatado nos adultos. Crianças com otite colesteatomatosa e retração timpânica possuem óstio faríngeo com maior prevalência de alterações anatômicas quando comparados aos adultos com mesmo tipo de patologia. Os cinco tipos de óstios analisados não mostraram diferenças estatísticas significantes quanto as suas incidências.

**Palavras-chave:** tuba auditiva, otite média, colesteatoma.

### SUMMARY

**Introduction:** For a healthy and functional tympanic cavity its necessary a good performance of auditory tube. The tubal dysfunction can provide disease on the middle ear and risk results of otologic surgery. One of the causes of auditive tube dysfunction is its anatomic obstruction with can occur because of mucosal swelling mass lesions on nasopharynx or torus tubarius alterations.

**Objective:** To compare through nasoendoscopic findings the pharyngeal orifice of the auditory tube alterations and middle ear pathologies like simple chronic otitis tympanic retraction and cholesteatoma.

**Material and Method:** We study (adults and children) 30 patients with Colesteatoma (42 ears) 23 with Obits media (34 ears) 20 with Retraction tympanic (29 ears) 10 control group (20 ears) all with ENT complete audiometric and nasopharyngoscopy where in many cases topical anesthesia is needed to avoid de gag reflex.

**Results:** The morphology of the torus structure was pathological in 33, 0% of Cholesteatoma, 44, 8% of Retraction tympanic and 38, 2% of the ears with Otitis media. In patients with cholesteatoma the tubal torus was normal in 61, 8%. The most frequent type of anormal torus was adjacent lymphoid hypertrophy in 19, 0% with occlusion. Inflammatory torus and hypoplastic torus were found in 8, 0% of the patients. The less common type of torus was the hypo plastic torus that was found in only 2, 0%.

**Conclusion:** The percentage of pharyngeal torus in children with chronic otitis had more morphological alteration when compared with adults from that control group. Children with cholesteatoma and retraction had pharyngeal torus with prevalence of anatomic alterations when compared with adults with the same pathology. The analysis of five torus doesn't show statistical significance.

**Key words:** auditory tube, otitis media, cholesteatoma.

## INTRODUÇÃO

A Tuba Auditiva (T. A.) compõe-se de um ducto osteocartilaginoso que promove a comunicação entre a orelha média e a rinofaringe, percorrendo um trajeto póstero-anterior, súpero-inferior e látero-medial entre esses dois pontos, formando um ângulo de 45° com o plano horizontal no adulto e de 10° na criança. Seus dois terços ântero-mediais são de origem cartilaginosa e o terço póstero-lateral de origem óssea. Sua porção cartilaginosa abre-se na região lateral da rinofaringe através do óstio faríngeo da Tuba Auditiva, enquanto sua porção óssea tem seu óstio de abertura na região anterior da cavidade timpânica. Três são as principais funções da TA: 1) Ventilação da orelha média para equalizar sua pressão com a pressão atmosférica, melhorando, assim, a audição; 2) Drenagem e “clearance” de secreção da orelha média para a rinofaringe; 3) Proteção da orelha média contra microorganismos e refluxos provenientes da rinofaringe (1, 2). Obstruções tubárias mecânicas ou funcionais, alterações das características reológicas das secreções, disfunções ciliares primárias ou secundárias, tampão de muco, pressão negativa e vácuo são alguns dos fatores que prejudicam a drenagem de excessos de muco e microorganismos da cavidade timpânica, propiciando o desenvolvimento das Otites Médias.

Pequenas obstruções da TA que criem pressão negativa na orelha média podem levar a aspirações de secreções da rinofaringe para a cavidade timpânica. Nas crianças, por terem a TA mais larga, mais horizontal e mais curta, a função de proteção é menos eficaz (3, 4)

Uma orelha média saudável implica em tuba auditiva funcionante. Alterações estruturais, fisiológicas ou funcionais da tuba auditiva acarretam patologias na cavidade timpânica, seja por hipoventilação da orelha média, falta de drenagem de secreções ou por contigüidade de infecções da rinofaringe. Por consequência, bons resultados de grande parte das cirurgias otológicas dependem, entre outros fatores, do estado funcional da Tuba Auditiva. Há quem enfatize ser fundamental o seu papel no prognóstico cirúrgico de determinadas patologias da orelha média e membrana timpânica.

A classificação dos tipos de óstios seguiu o modelo adotado por MANRIQUE e CERVERA-PAZ (5) (1999) tomando como base à disfunção tubária associada à falha de aeração da orelha média como causas possíveis para o desenvolvimento do colesteatoma, realizaram um estudo analisando o Óstio Faríngeo da Tuba Auditiva e dividindo-o em 5 tipos.

### Óstio Normal (Tipo 1)

Base triangular inferiormente, circundado pelo tórus, o qual possui a forma de uma vírgula, com volumosa borda posterior e borda anterior menos proeminente. O limite inferior é formado pela proeminência do “músculo elevador” que corresponde à protuberância do músculo elevador do palato.

Durante a deglutição ou fonação, a borda posterior move-se póstero e superiormente, sendo o óstio do músculo elevatório mais evidente devido à contração desse músculo. A aparência da mucosa do orifício tubário é normal e a fosseta de Rosenmüller é vermelha pálida e de aspecto macio.

### Óstio Inflamatório (Tipo 2)

A mucosa que recobre o orifício tubário é do tipo respiratório e participa em diferentes condições de inflamação e infecção do nariz e da nasofaringe. Em episódios agudos, a mucosa torna-se edemaciada, geralmente em distorção da morfologia dessas estruturas. A cor da mucosa muda de vermelho pálido para vermelho intenso, sempre eritematoso, sendo comum à presença de secreção mucopurulenta recobrando o orifício tubário. Em condições crônicas, tal como a alergia, este orifício pode também estar inflamado. Nestas condições, a mucosa é pálida, não apresenta edema e não apresenta distorção da morfologia do óstio tubário.

### Óstio com Hiperplasia Linfóide Adjacente (Tipo 3)

O óstio tubário tem um acúmulo de tecido linfóide que forma a tonsila tubária. A hipertrofia desta tonsila é observada e está limitada ao óstio tubário, à fosseta de Rosenmüller e a parede posterior do orifício tubário. É necessário lembrar que na proximidade da tonsila tubária há um maior acúmulo de tecido linfóide do Anel Linfático de Waldeyer que corresponde à tonsila faríngea (adenóide). A hipertrofia do tecido linfóide peritubário pode distorcer a morfologia normal do orifício tubário. A mucosa encontra-se edemaciada, granulosa e vermelha escura. Às vezes, fica difícil distinguir a tonsila tubária, o óstio tubário e o tecido adjacente adenoideano. Em alguns casos, eles podem também ser encontrados em pacientes acometidos por inflamação crônica nasal, com hipertrofia isolada do tecido tonsilar peritubário.

Durante os primeiros anos de vida, o tecido linfóide adenoideano exibe marcáveis mudanças de tamanho. Em alguns casos ele pode comprimir a borda posterior do

óstio e excepcionalmente atinge e recobre o orifício tubário. Nos casos de hipertrofia adenoideana, a disfunção tubária pode ser mais relatada como um processo infeccioso ou inflamatório da rinofaringe do que como uma função diminuída, devido ao mecanismo de compressão do óstio tubário.

### **Óstio Hipoplásico (Tipo 4)**

Em alguns casos, a hipoplasia bilateral do óstio tubário pode ser observada. Envolve mais o bordo anterior do óstio que o posterior, dando a impressão de que o bordo anterior está ausente, sendo impossível visualizá-lo durante a deglutição. A morfologia do óstio hipoplásico não muda com o tempo. Quando está associado com doença da orelha média, seu prognóstico é desfavorável e direciona a uma otite média crônica. A etiologia destas mudanças patológicas é desconhecida, podendo ser um estágio final de um processo inflamatório crônico da mucosa.

### **Óstio Cicatricial (Tipo 5)**

O óstio tubário pode mostrar mudanças importantes devido à amputação total ou parcial de seus componentes, perda da configuração normal por retração cicatricial ou presença de brida cicatricial que o prende parcialmente na parede da nasofaringe. Este tipo de óstio é geralmente encontrado em pacientes que têm sido submetidos a tratamento cirúrgico ou radioterápico por patologias nasofaríngeas ou de base de crânio.

É com base na fisiologia da Tuba Auditiva e na patogênese da Otite Média que este estudo tem por objetivo correlacionar, através de achados endoscópicos nasofaríngeos, as alterações encontradas no Óstio Faríngeo da Tuba Auditiva com doenças da Orelha Média, como a Otite Média Crônica Simples (OMCS), a Otite Média Crônica Colesteatomatosa (OMCC) e a Retração da Membrana Timpânica (RMT).

ausência de patologias otológicas, nasais ou rinofaríngeas, incluindo as inflamatórias, infecciosas e obstrutivas, os quais fizeram parte do grupo controle, somando um total de 20 óstios submetidos à avaliação.

A idade dos pacientes variou entre 4 e 65 anos, sendo de 4 a 54 anos para OMCS, de 8 a 61 anos para OMCS e de 8 a 65 para RMT. A faixa etária entre crianças variou de 4 a 15 anos inclusive consideramos adultas as crianças maiores de 16 anos.

Quanto ao sexo, 56,5% dos pacientes eram homens e 43,5% mulheres.

Todos os pacientes foram submetidos à avaliação otorrinolaringológica, audiológica e nasofaringoscópica, examinados com nasofibroscopia Olympus ENF tipo P3 fibroscópio, com luz de xenônio para iluminação e câmera de vídeo para documentação.

A fibra ótica foi inserida nas narinas com maior atenção para o lado correspondente ao da alteração otológica: retração timpânica, perfuração timpânica ou do colesteatoma. Em alguns casos, o uso de anestésico tópico foi necessário.

Todos os pacientes participantes do estudo foram atendidos no Ambulatório de Otorrinolaringologia da Faculdade de Medicina de Santo Amaro, no período de maio de 2004 a junho de 2005 e assinaram o termo de consentimento pleno e tiveram o registro no CEP-UNISA Nº 027/07.

As variáveis qualitativas foram representadas por frequência absoluta (n) e relativa (%), as quantitativas por média e valores mínimos e máximos. A associação entre as variáveis tipo de Otite Média, tipo de óstio e idade (crianças e adultos) foi estudada pelo teste do qui-quadrado e ou pelo Teste Exato de Fisher. Adotou-se o nível de significância de 0,05 ( $\alpha = 5\%$ ) e níveis descritivos (p) inferiores a esse valor foram considerados significantes.

---

## **CASUÍSTICA E MÉTODO**

---

Participaram deste estudo entre adultos e crianças 30 pacientes com Otite Média Crônica Simples (OMCS) uni ou bilateralmente, correspondendo a um total de 42 orelhas com doença e 42 óstios avaliados; 23 pacientes portadores com Otite Média Crônica Colesteatomatosa (OMCC), perfazendo um total de 34 orelhas doentes, com 34 óstios estudados e 20 pacientes com Retração da Membrana Timpânica (RMT), em seus mais variados graus, em um total de 29 orelhas alteradas e 29 óstios avaliados. Submeteram-se também aos exames 10 pacientes com

---

## **RESULTADOS**

---

Dos pacientes com Otite Média Crônica Simples, 18 (60%) tinham comprometimento unilateral e 12 (40%) bilateralmente, totalizando 42 orelhas e, portanto, 42 óstios avaliados. A idade dos pacientes variou entre 4 e 54 anos, com média de 22,7 anos, sendo 12 (40%) crianças e 18 (60%) adultos. Sob visão endoscópica, o óstio faríngeo da TA mostrou-se normal em 67% dos casos (28 óstios). Dentre os óstios alterados, 3 (7%) foram do tipo inflamatório, 1 (2%) do tipo hipoplásico, 8 (19%) com hipertrofia linfóide adjacente e 2 (5%) do tipo cicatricial.

**Tabela 1.** Distribuição de freqüências dos pacientes, divididos quanto à idade, quanto ao tipo de Otite Média e presença de alteração do Óstio Faríngeo da Tuba Auditiva (OFTA).

GRUPOS	ÓSTIO								
	CRIANÇAS				ADULTOS				CRIANÇAS x ADULTOS
	Alt.	Nl.	Tot.	%Alt	Alt.	Nl.	Tot.	%Alt	
OMCS	7	10	17	41,2	7	18	25	28	1,47
OMCC	7	3	10	70	6	18	24	25	2,8
Ret. MT	8	4	12	66,7	5	12	17	29,4	2,26
Controle	0	10	10	0	0	10	10	0	

**Legenda:** Alt.: Alterado; Nl.: Normal; Tot.: Total; OMCS: Otite Média Crônica Simples; OMCC: Otite Média Crônica Colesteatomatosa; Ret. Mt: Retração da Membrana Timpânica.

**Tabela 2.** Distribuição de freqüências dos pacientes, divididos quanto à idade, quanto ao tipo de Otite e a Uni ou Bilateralidade da doença otológica.

GRUPOS	CRIANÇAS				ADULTOS			
	UNI		BI		UNI		BI	
	n	%	n	%	n	%	n	%
OMCS	7	58,3	5	41,7	11	61,1	7	38,9
OMCC	4	57,1	3	42,9	8	50	8	50
Retração MT	4	50	4	50	7	58,3	5	41,6
Total	15		12		26		20	

**Legenda:** N: Normal; OMCS: Otite Média Crônica Simples; OMCC: Otite Média Crônica Colesteatomatosa; Mt: Membrana Timpânica.

Entre os pacientes com Otite Média Crônica Colesteatomatosa, 12 (52,2%) apresentavam doença unilateral e 11 (47,8%) bilateral, perfazendo um total de 34 orelhas e óstios avaliados. A idade dos pacientes variou entre 8 e 61 anos, com média de 27 anos, sendo 7 (30,4%) crianças e 16 (69,6%) adultos. Ao estudo Nasofibrocópico, 21 (61,8%) pacientes apresentaram óstios faríngeos da TA de aspecto normal, enquanto 13 (38,2%) foram considerados alterados, entre eles: 3 (8,8%) inflamatórios, 3 (8,8%) hipoplásicos, 1 (2,9%) com hipertrofia linfóide adjacente e 6 (17,6%) cicatriciais.

Dentre os pacientes com Retração da Membrana Timpânica, 11 (55%) apresentavam alteração unilateralmente e 9 (45%) bilateralmente, totalizando 29 orelhas e 29 óstios avaliados. A idade dos pacientes variou entre 8 e 65 anos, com média de 26,8 anos, sendo 8 (40%) crianças e 12 (60%) adultos. A avaliação dos óstios mostrou-se normal em 16 (55,2%) e alterada em 13 (44,8%), sendo 4 (13,8%) óstios do tipo inflamatório, 2 (6,8%) do tipo hipoplásico, 7 (24,1%) com hipertrofia linfóide adjacente e nenhum (0%) do tipo cicatricial.

A comparação entre adultos e crianças, segundo o tipo de Otite Média estudada e a presença ou não de

alterações do óstio faríngeo da T. A. evidenciou que, entre as crianças, as porcentagens de óstios alterados foram significativamente mais freqüentes do que a observada no grupo controle, fato não constatado em relação aos adultos (Tabela 1).

A análise mostrou associação significativa das crianças em relação aos adultos, quanto à presença de alterações dos óstios e a ocorrência de OMCC e Retração da MT (2,8 e 2,26).

Observa-se que as porcentagens dos tipos de alterações otológicas estudadas não diferiram significativamente entre si ( $p < 0,01$ ).

Quanto a uni ou bilateralidade da doença otológica, adultos e crianças não diferiram significativamente em relação às distribuições dos 3 tipos de alterações da Orelha Média. (Tabela 2)

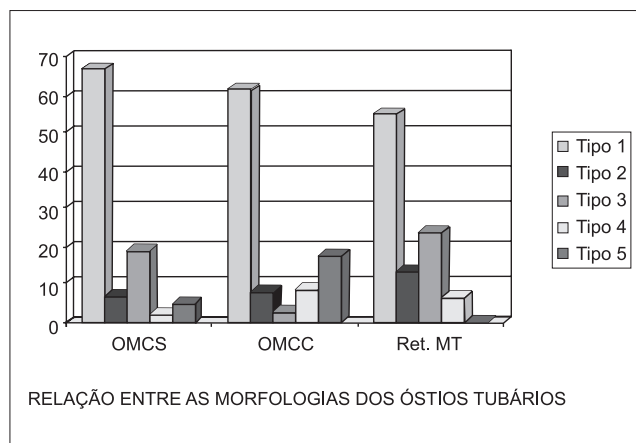
A distribuição de pacientes com e sem doença da Orelha média, quando divididos quanto a presença ou não de alterações do óstio faríngeo da TA, mostra:

1 - Preponderância de óstios de aspecto normal (68,0%) em relação aos alterados (32,0%).

**Tabela 3.** Distribuição de freqüências dos pacientes, divididos quanto à presença ou ausência de alteração do óstio faríngeo da TA, quanto aos tipos de patologias na Orelha Média.

GRUPO	ÓSTIO		TOTAL
	ALTERADO	NORMAL	
OMCS	14 (33%)	28 (67%)	42
OMCC	13 (38,2%)	21 (61,8%)	34
Ret. MT	13 (44,8%)	16 (55,2%)	29
Controle	0	20 (100%)	20
Total	40 (32%)	85 (68%)	125

**Legenda:** OMCS: Otite Média Crônica Simples; OMCC: Otite Média Crônica Colesteatomatosa; Ret. Mt: Retração da Membrana Timpânica.



**Gráfico 1.** Relação entre as morfologias DCS óstios tubários. OMCS: Otite Média Crônica Simples; OMCC: Otite Média Crônica Colesteatomatosa; Ret. Mt: Retração Da Membrana Timpânica.

**Tabela 4.** Distribuição de freqüências dos pacientes, divididos quanto aos tipos de OFTA encontrados no Exame Nasofibros cópico, quanto aos tipos de patologias da Orelha Média

GRUPOS	ÓSTIO					TOTAL
	TIPO 1	TIPO 2	TIPO 3	TIPO 4	TIPO 5	
OMCS	28 (67%)	3 (7%)	8 (19%)	1 (2%)	2 (5%)	42
OMCC	21 (61,8%)	3 (8,8%)	1 (2,9%)	3 (8,8%)	6 (17,6%)	34
Ret. MT	16 (55,2%)	4 (13,8%)	7 (24,1%)	2 (6,8%)	0	29
Total	65	10	16	6	8	105

**Legenda:** Tipo 1: Normal; Tipo 2: Inflamatório; Tipo 3: Hiperplasia Linfóide; Tipo 4: Hipoplásico; Tipo 5: Cicatricial. OFTA: Óstio Faríngeo da Tuba Auditiva; OMCS: Otite Média Crônica Simples; OMCC: Otite Média Crônica Colesteatomatosa; Ret. Mt: Retração da Membrana Timpânica.

2 - A porcentagem de alterações de óstios do grupo controle foi significativamente menor do que as observadas nos grupos de OMCS, OMCC e Retração da MT, as quais não diferiram entre si (Tabela 3).

A Tabela 4 expõe as freqüências de cada tipo de óstio nas três Otites estudadas. Ao compararmos as 3 doenças da Orelha Média em relação aos tipos de alterações dos óstios, o tamanho da amostra não permitiu rejeitar a hipótese de igualdade entre os grupos. Entretanto, os resultados sugerem poder haver diferença entre eles ( $\chi^2$  crítico = 15,51 e  $\chi^2$  calculado = 15,08).

O gráfico I a seguir mostra a relação entre os tipos de óstios nas doenças da Orelha Média estudadas. Destaque para a incidência do óstio Tipo 3 nas perfurações e retrações timpânicas e do óstio Tipo 5 no colesteatoma.

## DISCUSSÃO

Definimos Otite Média como um processo

inflamatório, infeccioso ou não, localizado de forma focal ou generalizada na cavidade timpânica, que inclui a porção timpânica da TA e o complexo celular da mastóide (4).

Diversos fatores de risco têm sido buscados para explicar o desenvolvimento da Otite Média, entre eles fatores intrínsecos e extrínsecos. Os intrínsecos caracterizam-se pela presença de malformações craniofaciais, principalmente as anomalias do palato; imunossupressão; doenças ciliares e de composição do muco; obstruções anatômicas da TA, caracterizadas basicamente pela hipertrofia das tonsilas faríngeas; alergias, entre outros. Os fatores extrínsecos compõem-se pela ausência da proteção conferida pelo aleitamento materno e pelo tabagismo, ativo ou passivo. A associação entre esses fatores propiciaria quadros de Otites Médias.

Dentre as inúmeras tentativas de classificação e elucidação da patogênese das Otites Médias, Paparella et al (4). sugeriram a hipótese do "Continuum". Tal teoria estabelece que o fator desencadeante inicial seria a disfunção tubária funcional ou mecânica. Uma vez que a TA fosse

incompetente para equilibrar a pressão atmosférica e intratimpânica, haveria o desencadear de um ciclo de pressão negativa na cavidade timpânica. Tal fato tentaria ser compensado, em um primeiro momento, pela retração da membrana timpânica e, secundariamente, pelo extravasamento de plasma para a orelha média devido à elevação da pressão hidrostática intravascular, configurando uma Otite Média Serosa. Caso os fatores desencadeantes não fossem corrigidos ou terapias clínicas não fossem instituídas, o processo inflamatório da Orelha Média tenderia a cronificação.

A Membrana Timpânica sofreria alterações precoces e significativas causadas pela persistência do líquido nas adjacências e pela excessiva pressão negativa na caixa timpânica. Conseqüentemente, a membrana poderia sofrer processos de atrofia localizados ou difusos que, como regiões frágeis, poderiam facilmente romper-se. Como resultado teríamos perfurações timpânicas de dimensões consideravelmente maiores e de regeneração mais difícil daquelas ocorridas em tímpanos previamente sadios (3, 4).

Em relação à Otite Média Crônica Simples (OMCS), a porcentagem de casos observados através da rinofaringoscopia que mostrou óstio faríngeo da T. A. alterado foi de 33%. Os casos observados, uni ou bilateralmente, podem sugerir que a disfunção de TA ou a alteração anatômica da própria rinofaringe possam ser a origem da patologia da orelha média. Os achados endoscópicos apresentaram uma alta incidência de alterações em pacientes com doenças otológicas em relação ao grupo controle, principalmente entre as crianças. Dentre estas alterações, destaca-se a hipertrofia do tecido linfóide, que aparece no estudo da OMCS em 19% dos casos e o óstio do tipo inflamatório, que também foi considerado como importante causa de disfunção tubária, ocorrendo em 7% da OMCS.

Nos pacientes portadores de Otite Média Colesteatomatosa (OMCC), alterações de óstios tubários foram encontradas em 38,2% dos casos, com destaque para o tipo de óstio cicatricial, que contribuiu com 17,6% dos casos. Ressaltamos que dentre os pacientes que apresentaram óstio do tipo cicatricial, os mesmos haviam sido submetidos à cirurgia otorrinolaringológica prévia por hipertrofia da tonsila faríngea e ou de conchas nasais inferiores.

Segundo a teoria de BEZOLD (1888) para a gênese do colesteatoma primário, o comprometimento tubário, gerador de pressões negativas na caixa do tímpano, proporcionaria uma aspiração da membrana timpânica em sua porção mais flácida, atical.

Inicialmente ocorre uma simples aspiração, rasa e

de bordas relativamente largas. Essa característica faz com que a pele descamada dentro dessa aspiração ainda possa migrar para o conduto, propiciando sua ventilação. Posteriormente, essa aspiração aprofunda-se para a região atical e mastóidea, fica proporcionalmente muito mais larga que sua borda e retém pele que não pode migrar, se infecta e caracteriza o colesteatoma primário. Já o colesteatoma secundário é assim denominado por ser conseqüência de uma doença pregressa da membrana timpânica, quer seja uma perfuração marginal, quer uma atelectasia, ambas podendo ser causadas por mau funcionamento da Tuba Auditiva (6).

O exame nasofibrocópico de nossos pacientes com retração da membrana timpânica permitiu-nos avaliar a amostra estudada de 29 orelhas e óstios: 16 (55,2%) orelhas tiveram o óstio da T. A. normal e 13 (44,8%) orelhas apresentaram-se com o mesmo alterado. Os resultados sugerem que em ouvidos com retração timpânica existe uma porcentagem média de aproximadamente 50% de alterações do óstio faríngeo tubário. Interessante mostrar que os mais comuns tipos de óstios tubário encontrado foram o da hipertrofia linfóide (24,1%) e o hipoplásico (6,8%).

Segundo SADÉ et al. (7), a otite média adesiva é uma seqüela decorrente de um processo inflamatório da orelha média, de longa duração. Ainda não está perfeitamente claro se os vários graus de retração timpânica são eventos que ocorrem em diferentes estágios da otite média crônica, ou se são doenças distintas. A atelectasia é um estágio evolutivo final da retração timpânica, a saber: Estágio I: simples retração; Estágio II: retração severa; Estágio III: retração mais avançada da M. T. sobre o promontório; Estágio IV: adesão da M. T. colapsada ao promontório.

A pressão negativa da cavidade timpânica decorrente da disfunção tubária causa o deslocamento medial da MT até determinados limites. Estes limites dependem do volume total da cavidade timpânica e da rapidez com que a obstrução tubária se estabelece. O processo pode tender a progressão, de maneira que a membrana passa a recobrir as estruturas da orelha média, com ou sem fixação dos ossículos, caracterizando a Otite Média Adesiva e a Atelectasia Timpânica, respectivamente. Erosão da apófise longa da bigorna e pexia do segmento póstero-superior do tímpano com a cabeça do estribo são estágios evolutivos possíveis deste processo (4, 8).

GRIMMER e POE (9) (2005) definiram, em uma revisão sobre a Disfunção da Tuba Auditiva, que as causas de disfunção tubária podem ser divididas nas seguintes categorias: obstrução anatômica, obstrução funcional ou tuba patente. Obstrução anatômica real pode ocorrer por edema mucoso, pólipos ou lesões de massa (hipertrofia

linfóide, tumores da rinofaringe). Obstrução funcional, ou seja, falência de abertura da tuba na ausência de causa obstrutiva visível, geralmente é mais freqüente e causada por pressão negativa excessiva na orelha média inibindo a capacidade de dilatação tubária.

Infelizmente até o presente momento, não há um teste completamente satisfatório para avaliação da fisiologia e função da Tuba Auditiva. Manobra de Valsalva, Método de Politzer, Manometria, Insuflação da T. A., Sonometria, Timpanometria e uso de substâncias radioisótopos são testes possíveis para o estudo das funções de ventilação e drenagem da T. A. Estes testes podem promover informações úteis, porém, como afirmaram SLOTH e LILDHOLDT (10) (1989), esses estudos que demonstram T. A. funcionando, podem indicar bons resultados cirúrgicos, porém função tubária inadequada avaliada a partir de testes funcionais não prediz sucessos ou insucessos cirúrgicos.

Segundo MARONE et al. (11) (1995), realizaram um estudo das funções da Tuba Auditiva e sua correlação com resultados cirúrgicos de Miringoplastias, as funções tubárias exercem papel importante na causa e tratamento das doenças da orelha média. Concluíram que algumas provas existentes de avaliação da função da T. A., quando associadas, podem ter valor prognóstico nos procedimentos cirúrgicos analisados.

Atualmente, já se tem realizado exame endoscópico intratubário via transfaríngea ou transtimpânica em locais que dispõe de material apropriado. A utilização de endoscópio diretamente no lúmen tubário tem por finalidade avaliar tanto a anatomia quanto à função da Tuba Auditiva (12, 13, 14).

POE et al. (15) (2001), realizaram um estudo de 40 pacientes, totalizando 58 orelhas com patologias (colesteatoma, retração da M. T., perfuração da M. T., atelectasia, otite média secretora) e 22 orelhas normais. Neste trabalho avaliou-se a Tuba Auditiva através de exame endoscópico intratubário, demonstrando que todas as 58 tubas correspondentes às orelhas doentes apresentavam alterações patológicas significativas com redução da dilatação tubária. As causas destas alterações eram: edema mucoso, redução de movimentação da parede lateral da tuba, pólipos ou doença obstrutiva outra e redução da dilatação tubária. Concluíram que a disfunção da Tuba Auditiva parece ter alguns possíveis fatores etiológicos, incluindo-se: 1) Doença mucosa primária: inflamação, infecção e alergia; 2) Refluxo proveniente da rinofaringe (e possivelmente refluxo laringofaríngeo); 3) Desordens musculares primárias: hipotonia, incoordenação; 4) Obstrução anatômica.

Através da análise endoscópica do óstio faríngeo da

Tuba Auditiva realizada em nosso estudo, conseguimos identificar alguns destes fatores que nos induziriam supor disfunção tubária, dentre eles, processos inflamatórios, infecciosos e alérgicos peritubários, obstrução anatômica tubária da região da rinofaringe e sinais de refluxo laringofaríngeo.

Entendemos que os achados endoscópicos patológicos do óstio tubário podem explicar o papel da disfunção tubária de causa obstrutiva no desenvolvimento das doenças da orelha média. Sugerimos a rotina deste exame em pacientes com as patologias otológicas descritas, como estudo relevante para a seleção do tipo de tratamento apropriado e prognóstico das patologias da Cavidade Timpânica.

---

## CONCLUSÃO

---

- Óstios Faríngeos da Tuba Auditiva em crianças portadoras de Otites Médias possuem mais alterações morfológicas quando comparados com o do grupo controle;
- Crianças com Otite colesteatomatosa e Retração Membrana Timpânica possuem óstios faríngeos da Tuba Auditiva com maior prevalência de alterações anatômicas quando comparadas aos adultos com o mesmo tipo de patologia;
- Os 5 tipos de óstios analisados não mostraram diferença significativa quanto às suas incidências.

---

## REFERÊNCIAS BIBLIOGRÁFICAS

---

1. Marone SAM, Lorenzi MC. Disfunção Tubária. In: Campos CAH, Costa HOO, editors. Tratado de Otorrinolaringologia. Vol. 2, 1<sup>st</sup> ed. São Paulo; 2003. p. 54-63.
2. Yanagisawa E, Joe JK. Endoscopic view of the torus tubarius. Ear Nose Throat Journal, 1999 Jun; 78 (6):404-6.
3. Bluestone CD, Alper CM, Buchman CA. Eustachian Tube, Middle Ear, and Mastoid Anatomy; Physiology, Pathophysiology, and Pathogenesis. Ann Otol Rhinol Laryngol Suppl, 2005 Jan; 194: 6-30.
4. Costa SS, Ruschel C, Cruz OLM, Paparella MM. Otites Médias - Aspectos Gerais. In: Cruz OLM, Costa SS, editors. Otologia Clínica e Cirúrgica. 1<sup>st</sup> ed., 2000. p. 137-161.
5. Manrique M, Cervera-Paz FJ. Fiber-endoscopic examination of the nasopharynx in patients with acquired cholesteatoma. Pathogenesis in cholesteatoma, 1999, pp. 119-130, Edit. By ARS, B. Kugler publications.

6. Ribeiro FAQ, Pereira CSB. Otite Média Colesteatomatosa. In: Campos CAH, Costa HOO, editors. Tratado de Otorrinolaringologia. Vol 2, 1<sup>st</sup> ed. São Paulo; 2003. p. 93-102.
7. Sadé J, Avraham S, Brown M. Dynamics of Atelectasis and Retraction Pocket. Proceedings Iind International Conference, 1981 pp. 267-281, Kugler Publications.
8. Deguine C, Pulec JL. Fibroadhesive otitis. Ear Nose Throat J, 2004 Jun; 83 (6):378.
9. Grimmer JF, Poe DS. Update on Eustachian tube dysfunction and the patulous Eustachian tube. Curr Opin Otolaryngol Heas Neck Surg, 2005 Oct; 13 (5): 277-82.
10. Sloth H, Lindholdt T. Test of Eustachian tube function and ear surgery. Clin Otolaryngol, 1989, 14 (3): 227-230.
11. Marone SAM, Bogar P, Bento RF, Miniti A. Estudo das Funções Equipressivas e de Drenagem da Tuba Auditiva e sua Correlação com Resultados Cirúrgicos de Miringoplastias. Revista Brasileira de Otorrinolaringologia, 1995 Set-Out; 61 (5): 380-393.
12. Di Martino E, Walther LE, Westhofen M. Endoscopic Examination of the Eustachian Tube: A step-by-step approach. Otol Neurotol, 2005 Nov; 26 (6): 1112-7.
13. Linstrom CJ, Silverman CA, Rosen A. Eustachian Tube Endoscopy in Patients with Chronic Ear Disease. The Laryngoscope, 2000 Nov; 110 (11): 1884-9.
14. Poe DS, Pyykkö I, Valtonen H, Silvola J. Analysis of Eustachian Tube Function by Video Endoscopy. The American Journal of Otology, 2000 Sep; 21 (5): 602-7.
15. Poe DS, Abou-Halawa A, Abdel-Razek O. Analysis of the Dysfunctional Eustachian Tube by Video Endoscopy. Otol Neurotol 2001 Sep; 22 (5): 590-5.