

# *Cordotomia Posterior e Aritenoidectomia Parcial para Tratamento da Paralisia Vocal Bilateral em Adução*

## *Posterior Cordotomy and Parcial Aritenoidectomy for the Treatment of Bilateral Vocal Cord Paralysis in Adduction*

*Adriana Hachiya\**, *Luciana Miwa Nita\**, *Fernanda Silveira Chbrispim\*\**, *Rui Imamura\*\*\**,  
*Domingos Hiroshi Tsuji\*\*\*\**, *Luiz Ubirajara Sennes\*\*\*\**.

\* Pós-graduanda da Divisão de Clínica Otorrinolaringológica do Hospital das Clínicas da Faculdade de Medicina da Universidade de São Paulo.

\*\* Médica Otorrinolaringologista. Médica Colaboradora da Divisão de Clínica Otorrinolaringológica do Hospital das Clínicas da Faculdade de Medicina da Universidade de São Paulo.

\*\*\* Doutor. Médico Assistente-Doutor da Divisão de Clínica Otorrinolaringológica do Hospital das Clínicas da Faculdade de Medicina da Universidade de São Paulo.

\*\*\*\* Professor Doutor (Professor Livre - Docente da Disciplina de Otorrinolaringologia da Faculdade de Medicina da Universidade de São Paulo).

Instituição: Divisão de Clínica Otorrinolaringológica e no Departamento de Radiologia do Hospital das Clínicas da Faculdade de Medicina da Universidade de São Paulo. Endereço para correspondência: Disciplina de Otorrinolaringologia da Faculdade de Medicina da USP – Adriana Hachiya – Avenida Dr. Enéas de Carvalho Aguiar, 255 – 6º andar – Sala 6021 – São Paulo / SP – Brasil – Telefax: (11) 3865-0200 – E-mail: adrihachiya@uol.com.br

Este artigo foi submetido no SGP (Sistema de Gestão de Publicações) da R@IO em 26 de agosto de 2007. Cod. 306. Artigo aceito em 24 de setembro de 2007.

### RESUMO

- Objetivo:** A paralisia de corda vocal bilateral em adução usualmente causa dispnéia severa e representa um desafio para o otorrinolaringologista. Diversos procedimentos cirúrgicos têm sido propostos para tratamento dessa condição. Nesse artigo, apresentamos um procedimento para tratamento da paralisia bilateral do nervo recorrente.
- Casuística e Método:** Estudo retrospectivo dos resultados cirúrgicos de dez pacientes submetidos à cordotomia posterior descrita por DENNIS e KASHIMA associada à aritenoidectomia parcial descrita por OSSOFF et al, com algumas variações técnicas também descritas. Todos os pacientes foram operados pelo mesmo cirurgião (DHT) entre maio de 2001 a janeiro de 2005.
- Resultados:** A restauração da via aérea foi alcançada em todos os pacientes. Disfagia e aspiração não foram sintomas reportados. Este alto índice de sucesso pode ser atribuído a algumas modificações introduzidas por um dos autores.
- Conclusão:** A cordotomia posterior associada a aritenoidectomia parcial e vaporização de uma cunha da porção látero-posterior da corda vocal seccionada é uma técnica eficiente para tratamento da paralisia bilateral das cordas vocais sem causar prejuízo na função fonatória e esfinteriana da laringe.
- Palavras-chave:** paralisia, prega vocal, aritenóide, laser, cirurgia.

### SUMMARY

- Objectives:** Bilateral vocal immobility in adduction usually creates severe dyspnea and presents a serious challenge to the otolaryngologist. Several surgical procedures have been proposed to treat this condition. In this report, a surgical procedure for treatment of bilateral recurrent nerve paralysis is described.
- Material and Methods:** Retrospective analysis of the surgical outcomes of ten patients treated by combining a modification of the aritenoidectomy described by OSSOFF et al. with posterior cordotomy described by DENNIS and KASHIMA. All patients were treated by the same surgeon (DHT) from May 2001 through January 2005.
- Results:** Restoration of a satisfactory airway was achieved in all patients. Problems related to deglutition and aspiration were not reported. These high success rates can mainly be attributed to the modifications introduced by the author.
- Conclusion:** Posterior cordotomy in combination with partial arytenoidectomy with wedge vaporization of the lateroposterior part of the sectioned vocal cord is an efficient surgical technique in the treatment of bilateral vocal cord paralysis without impairment of the phonatory and sphincter function of the larynx.
- Key words:** paralysis, vocal fold, arytenoid, laser, surgery.

## INTRODUÇÃO

A grande maioria das paralisias bilaterais de pregas vocais ocorre devido à lesão bilateral do nervo laríngeo inferior. A principal etiologia é a lesão iatrogênica do nervo durante tireoidectomias ou menos freqüentemente durante outras cirurgias cervicais e torácicas. Infecções virais são citadas como causas raras de paralisia bilateral do nervo laríngeo inferior (1).

A paralisia bilateral das pregas vocais normalmente não causa comprometimento da qualidade vocal, uma vez que as pregas vocais se encontram na posição aduzida. Entretanto, há restrição respiratória devido à estreita fenda glótica. Uma parcela destes pacientes necessita intervenção cirúrgica imediata pela insuficiência respiratória aguda. Outros pacientes toleram dispnéia leve a moderada por um longo período sem a necessidade de qualquer tratamento.

A traqueostomia soluciona a dispnéia, mantendo boa voz e proteção das vias aéreas, embora não muito aceitável pelos pacientes como uma solução de longo prazo. O manejo terapêutico destes casos é um desafio para o otorrinolaringologista, que precisa aumentar a área respiratória da glote, preservando, ao máximo possível as funções de fonação e esfinteriana da laringe.

Vários procedimentos cirúrgicos têm sido propostos para tratamento desta condição. Jackson (2), em 1922 propôs a ventriculocordectomia por via externa. Em 1946, WOODMAN (3) propôs a realização de aritenoidectomia por um acesso extralaríngeo, associado à sutura do processo vocal ao corno inferior da cartilagem tireóidea, lateralizando a prega vocal.

Acessos endolaríngeos foram introduzidos em 1948 por THORNELL (4) que propôs a aritenoidectomia com eletrocautério. Aritenoidectomia e cordotomia posterior realizadas com laser de CO<sub>2</sub> foi introduzida por OSSOFF et al (5, 6) e por DENNIS e KASHIMA (7) respectivamente. Os acessos endolaríngeos trouxeram um grande avanço na correção da paralisia bilateral de pregas vocais devido a sua menor morbidade.

Em 1994, RONTAL e colaboradores (8), apresentaram um novo método, descrito como “Tenotomia muscular laríngea”, onde o ligamento vocal, o músculo tireoaritenóideo e o músculo interaritenóideo são seccionados juntos às suas inserções, na cartilagem aritenóidea. Esta cirurgia visava eliminar as forças adutoras sobre a aritenóide com conseqüente predomínio da ação abduutora do músculo cricoaritenóideo posterior. Em nosso meio, TSUJI e colaboradores realizaram esta técnica em 9 pacientes, com ampliação da fenda glótica e melhora da dispnéia em 6 pacientes (9).

Neste artigo, apresentamos a experiência particular do primeiro autor no tratamento da paralisia bilateral de pregas vocais, combinando a cordotomia posterior e aritenoidectomia parcial.

## CASUÍSTICA E MÉTODO

Após aprovação na Comissão de Ética em Pesquisa, nº 132/04, foi realizado estudo retrospectivo dos resultados cirúrgicos de 10 pacientes com paralisia bilateral de pregas vocais submetidos à cordotomia posterior associada à aritenoidectomia parcial. O procedimento cirúrgico foi realizado pelo mesmo cirurgião (DHT) realizadas no período de 2001 a janeiro de 2005 (Tabela 1). A idade dos

**Tabela 1. Características pré e pós operatórias dos pacientes submetidos a cordotomia posterior e aritenoidectomia posterior.**

Paciente	Idade (anos)	Duração da paralisia (anos)	Traqueotomia Prévia	Tolerância pré-operatória a exercícios	Complicações pós-operatórias	Revisão cirúrgica	Tolerância pós-operatória a exercícios
1	75	8	Não	Ruim	Granuloma pequeno	Não	Boa
2	46	4	Não	Ruim	-	Não	Boa
3	65	40	Não	Ruim	-	Não	Boa
4	48	4	Não	Ruim	Granuloma pequeno	Não	Boa
5	68	0,5	Não	Ruim	-	Sim	Boa
6	37	5	Não	Ruim	-	Não	Boa
7	46	1	Não	Ruim	Granuloma pequeno	Não	Regular
8	49	15	Não	Regular	-	Não	Boa
9	67	36	Não	Ruim	-	Não	Boa
10	37	8	Não	Ruim	Granuloma pequeno	Não	Boa

**Legenda:** \* Tolerância a exercícios: Boa, 3 lances de escada; regular, 2 lances de escada; ruim, 1 lance de escada ou dispnéia no repouso.

pacientes variou de 37 a 75 anos com média de 46,5 anos. Todos os pacientes apresentavam história prévia de tireoidectomias. Apenas um paciente havia sido submetido à traqueotomia prévia por insuficiência respiratória aguda logo após a tireoidectomia. O tempo médio de duração da paralisia variou de 1 ano a 40 anos, com média de 11,7 anos. Todos os pacientes queixavam-se de dispnéia aos pequenos e médios esforços.

### **Escolha do lado a ser operado**

A realização de nasofibrosopia pré-operatória é importante para decisão do lado a ser operado. Preferencialmente, opera-se a prega vocal que ocupa maior espaço na glote, ou seja, a prega vocal mais medianizada. Se ambas as pregas estiverem na mesma posição, escolhe-se a prega que apresente algum resquício de mobilidade. Se a mobilidade das pregas vocais for equiparável, o cirurgião deve considerar sua destreza cirúrgica e operar o lado de melhor acesso.

### **Técnica Cirúrgica**

A técnica cirúrgica está demonstrada nas Figuras 1 a 6.

A cirurgia é realizada sob anestesia geral. Após realização de traqueotomia, o laringoscópio de suspensão é locado com ampla exposição da glote. Ao microscópio cirúrgico é acoplado o laser de CO<sub>2</sub> modelo SHARPLAN 20C acoplado a micromanipulador Acuspot, no modo superpulso, contínuo, na potência de 3,5 watts.

O procedimento cirúrgico empregado associa a

cordotomia posterior, por técnica modificada da cordotomia descrita por DENNIS e KASHIMA e aritenoidectomia subtotal, uma modificação da aritenoidectomia endoscópica de OSSOFF, e consiste nos passos descritos a seguir.

### **Passo 1: Cordotomia posterior**

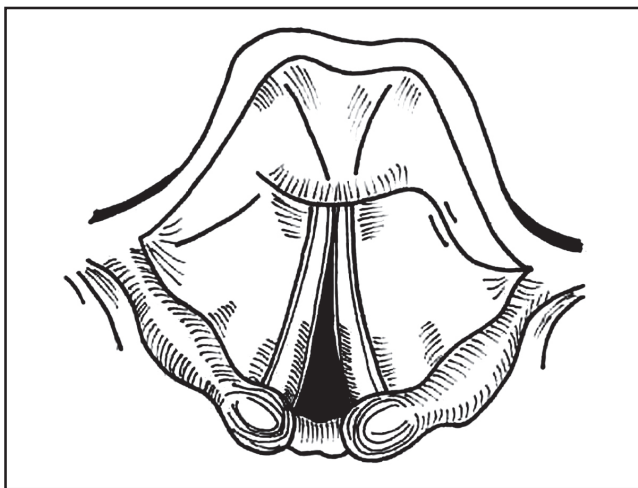
Após exposição da região glótica, principalmente sua porção posterior, a laringe é explorada com auxílio de palpadores para descartar fixação da aritenóide e estenose glótica posterior (Figura 1). Após proteção da subglote e traquéia e com algodão umedecido em solução fisiológica, realiza-se a cordotomia posterior, seccionando-se a prega vocal, anteriormente ao processo vocal da aritenóide, transecionando a mucosa, o ligamento vocal e as fibras do músculo tireoaritenóideo lateralmente. Esta secção deve se prolongar caudalmente, incluindo completamente o cone elástico. Deste modo, a prega vocal retrai-se anteriormente (Figura 2).

### **Passo 2: Dissecção submucosa da cartilagem aritenóideia**

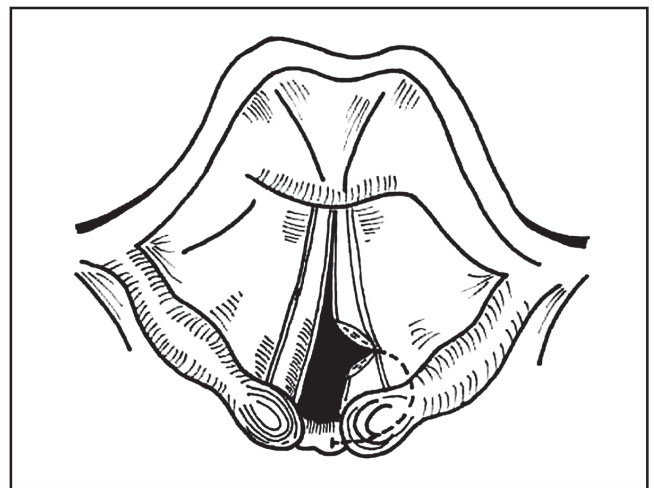
É realizada uma incisão em arco da mucosa, desde a região do processo vocal até a região interaritenóideia, elevando-se um retalho mucoso pediculado caudal e medialmente. A dissecção submucosa da cartilagem pode ser realizada com laser de CO<sub>2</sub> ou com microtesoura (Figura 3).

### **Passo 3: Aritenoidectomia subtotal**

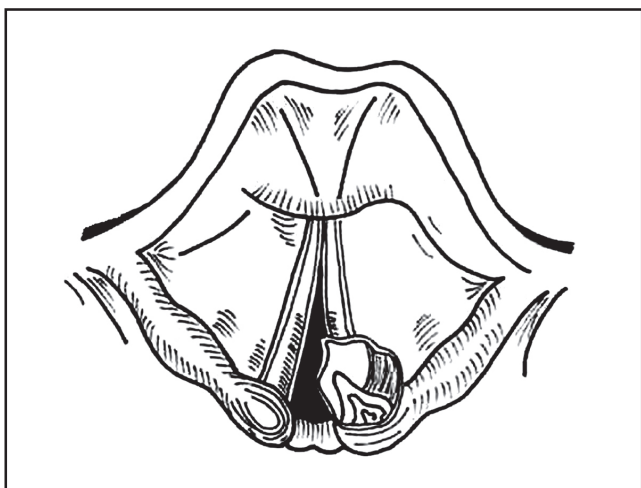
Após exposição, todo processo vocal é excisado com tesoura ou vaporizado com laser de CO<sub>2</sub>. O processo muscular é deixado intacto, mantendo as inserções



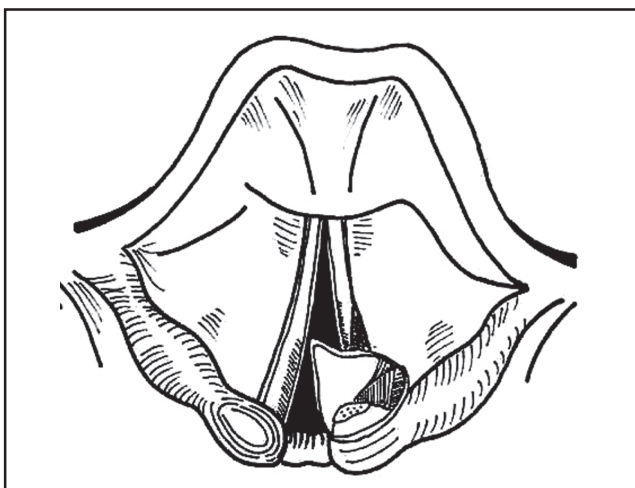
**Figura 1.** Visualização endoscópica da laringe com paralisia bilateral de cordas vocais na posição mediana.



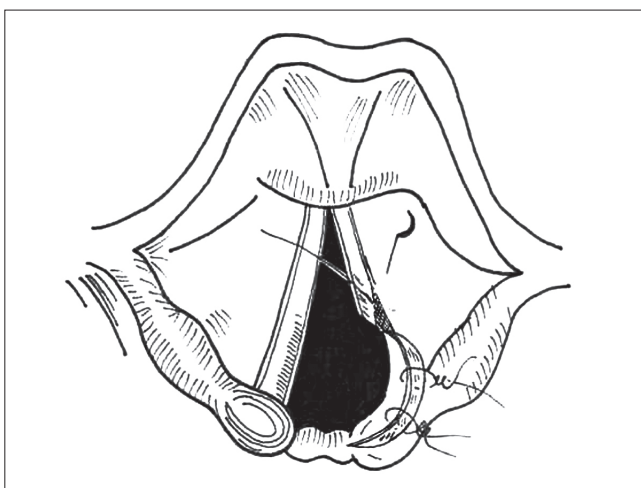
**Figura 2.** Cordotomia posterior.



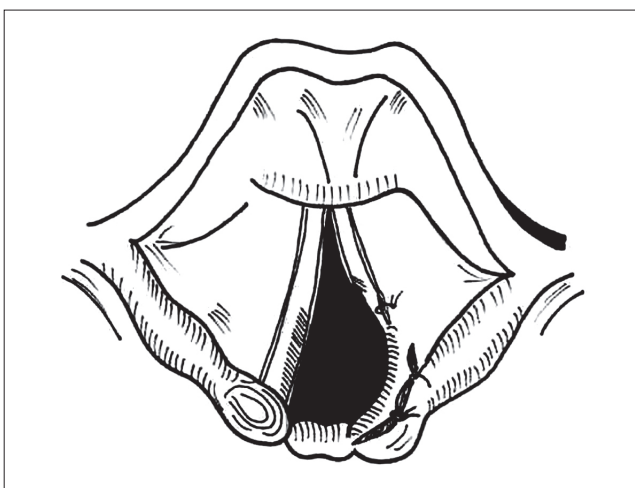
**Figura 3.** Dissecção submucosa da cartilagem aritenóidea.



**Figura 4.** Vaporização das fibras do músculo tireoaritenóideo.



**Figura 5.** Cobertura da área cruenta com retalho de mucosa fixado com cola de fibrina e sutura com Vicryl 5.0.



**Figura 6.** Aspecto cirúrgico final.

musculares dos músculos cricoaritenóideo posterior e cricoaritenóideo lateral. Cuidado especial é tomado para não lesar a mucosa interaritenóidea (Figura 4).

#### **Passo 4: Vaporização das fibras do músculo tireoaritenóideo**

Uma incisão de cerca de 5 mm de extensão da parte lateral e posterior da prega vocal, próxima ao assoalho do ventrículo, é vaporizada com o laser de CO<sub>2</sub> paralelamente ao bordo livre da prega vocal, removendo-se mucosa e tecido muscular de forma submucosa (Figura 4). As bordas cruentas são aproximadas e fixadas com cola de fibrina e sutura de Vicryl 5.0.

#### **Passo 5: Cobertura da área cruenta com retalho de mucosa**

Para evitar estenoses e formação de granulomas, a área cruenta correspondente a aritenoidectomia é recoberta pelo reposicionamento do retalho de mucosa que é fixado com cola de fibrina e sutura de fio absorvível (Vicryl 5.0, com agulha de 1,5 cm).

Todos os pacientes recebem antibioticoterapia por 10 dias (cefalosporina de primeira geração) e corticoidoterapia (hidrocortisona 500 mg no intra-operatório e prednisona por 10 dias no pós-operatório). No pós-operatório, os pacientes recebem 10 dias de prednisona e

antibiótico de largo espectro. Além disso, é prescrito omeprazol ou pantoprazol (20 mg duas vezes ao dia) por 30 dias para prevenir formação de granuloma.

---

## RESULTADOS

---

A restauração da via aérea, com ampliação da fenda glótica suficiente para aliviar os sintomas respiratórios foi conseguida em todos os pacientes. Apenas em um paciente foi necessária reabordagem cirúrgica devido ao estreitamento da fenda glótica após 4 meses do primeiro procedimento. Nesta paciente foram realizadas a cordotomia posterior e aritenoidectomia subtotal no lado contralateral.

Decanulação foi realizada entre 4 e 8 semanas, com média de 5,7 semanas. Granulomas pequenos foram observados em 4 pacientes e tratados clinicamente com *spray* de cortisona e inibidores de bomba de prótons. Nenhum paciente necessitou de revisão cirúrgica para retirada de granulomas ou tecidos cicatriciais.

Todos os pacientes apresentaram algum grau de perda da qualidade vocal no pós-operatório. Embora, a qualidade vocal não tenha sido motivo de estudo, todos os pacientes mostraram-se satisfeitos com a sua voz após o procedimento apesar de algum grau de rouquidão e sopro.

---

## DISCUSSÃO

---

Várias técnicas cirúrgicas foram descritas na literatura para restauração da via aérea devido à paralisia de pregas vocais.

O uso do laser de CO<sub>2</sub> acoplado ao microscópio cirúrgico representou um grande avanço no tratamento destes pacientes, pois possibilitou um maior campo cirúrgico, sem a competição de pinças no interior do laringoscópio. Além disso, o laser de CO<sub>2</sub> permite uma cirurgia mais precisa, com melhor controle da hemostasia e menor incidência de edema pós-operatório e estenose cicatricial (5-10).

Complicações associadas ao uso do laser de CO<sub>2</sub> incluem: formação de granulomas (provavelmente devido aos *debris* celulares deixados da carbonização do tecido), pericondrite e perfuração do tubo endotraqueal (11,12).

Alguns cuidados devem ser tomados para diminuir os índices de complicações. A colocação de algodões umedecidos com solução fisiológica protegendo o tubo endotraqueal e o *cuff*, previne a perfuração do tubo e o risco de explosão.

A região interaritenóidea não deve ser lesada para evitar a formação de estenose glótica posterior. Recobrir a área cruenta com o retalho de mucosa e cola de fibrina previne a formação de granulomas e de tecido cicatricial, além de promover uma cicatrização mais rápida por primeira intenção.

Para alguns autores, a realização de cordotomia posterior associada à aritenoidectomia parcial é o procedimento de escolha por proporcionar boa ampliação da fenda glótica, voz satisfatória e baixos índices de recidiva dos sintomas (12-13). Além desses fatores, a aritenoidectomia parcial está associada a uma melhor fonação e menor risco de aspiração se comparada a aritenoidectomia total, em que o corpo da aritenóide é retirado rebaixando a parede posterior da laringe (13,14).

Alguns autores preferem a realização de cordotomia posterior uni ou bilateral sem aritenoidectomia, por ser um procedimento mais simples, com menor risco de aspiração, melhor qualidade vocal e possibilidade da sua realização sem a necessidade de traqueotomia de proteção. A grande desvantagem do método é a alta incidência de reoperações, principalmente decorrentes de estenose cicatricial levando a diminuição da área respiratória (15).

Na série apresentada, o índice de sucesso da cirurgia, definido como melhora dos sintomas respiratórios e decanulação, foi de 100%, caindo para 90% se considerarmos o índice de sucesso em um único procedimento.

A estes altos índices de sucesso, atribuímos como principal motivo, as modificações introduzidas pelo autor, que além de recobrir cuidadosamente a área cruenta na glote posterior com retalho mucoso, vaporiza em cunha a parte látero-posterior da corda vocal seccionada, garantindo um maior espaço glótico. Um outro fator que pode ter alguma influência no êxito cirúrgico é a escolha do lado a ser operado. Como já referimos, operamos sempre a prega vocal mais medializada, ou, quando as duas se encontram na mesma posição, o lado que apresenta maior resquício de mobilidade. Este último critério se justifica pelo pressuposto de que a secção do músculo TA minimiza o tônus adutor deste músculo, possibilitando maior predomínio do tônus abductor do músculo CAP sobre a aritenóide, conforme já aventado por outros autores (8,9).

Em um caso (paciente 5), houve recidiva dos sintomas após 4 meses do primeiro procedimento. A paciente foi submetida à cordotomia posterior e aritenoidectomia parcial no lado contralateral. Atribuímos à falha terapêutica ao reposicionamento da prega contralateral ocupando maior espaço glótico.

Embora vista como uma grande desvantagem do



ponto de vista estético e mesmo para a função de proteção, sempre realizamos traqueotomia nos pacientes que serão submetidos à cordotomia posterior e aritenoidectomia parcial. Além de possibilitar um maior campo cirúrgico e permitir a visualização da comissura posterior, consideramos que a traqueotomia no pós-operatório é importante principalmente para evitar insuficiência respiratória aguda decorrente de eventual edema pós-operatório e formação de granulomas.

O grau de disfonia não pode ser previsto antes da cirurgia, mas todos os pacientes devem ser alertados quanto à piora vocal. Os pacientes deste estudo, apesar da disfonia e aumento da soproidade mostraram-se satisfeitos quanto à qualidade vocal pós-operatória, mantendo boa condição de convívio social.

Não foram observadas complicações cirúrgicas importantes neste estudo. Em 4 pacientes, foram observados pequenos granulomas no sítio cirúrgico que melhoram com o uso de corticóide inalatório e inibidores de bomba de prótons.

---

### CONCLUSÃO

---

A cordotomia posterior associada à aritenoidectomia parcial representa uma técnica cirúrgica eficaz no tratamento da paralisia bilateral de pregas vocais, restaurando, na maioria das vezes, em um único procedimento a via aérea do paciente sem grandes prejuízos na função fonatória e esfinteriana da laringe.

---

### REFERÊNCIAS BIBLIOGRÁFICAS

---

1. Crumley RL. Endoscopic laser medial arytenoidectomy for airway management in bilateral laryngeal paralysis. *Ann Otol Rhinol Laryngol* 1993; 102:81-84.
2. Jackson C. Ventriculocordectomy, a new operation for the cure of goitrous glottic stenosis. *Arch Surg* 1922;4:257-74.
3. Woodman D. A modification of the extralaryngeal approach to arytenoidectomy for bilateral abductor paralysis. *Arch Otolaryngol* 1946;43:63-5.
4. Thornell WC. Intralaryngeal approach for arytenoidectomy in bilateral abductor vocal cord paralysis. *Arch Otolaryngol* 1948;47:505-508.
5. Ossoff RH et al. Endoscopy laser arytenoidectomy for the treatment of bilateral vocal cord paralysis. *Laryngoscope* 1984; 94: 1293-1297.
6. Ossoff RH et al. Endoscopy laser arytenoidectomy revisited. *Ann Otol Rhinol Laryngol* 1990; 99: 764-771.
7. Dennis DP, Kashima H. Carvon dioxide laser posterior cordotomy for treatment of bilateral vocal cord paralysis. *Ann Otol Rhinol Laryngol* 1989; 98: 930-934.
8. Rontal et al. Use of laryngeal muscular tenotomy for bilateral midline vocal cord fixation. *Ann Otol Rhinol Laryngol* 1990.; 99 (10 pt 1):764-771.
9. Tsuji, DH, Sennes LU, Koishi HU, Figueredo LA. Tenotomia dos músculos adutores da laringe. *Arq Otorrinolaringol* 1999; 3(1).
10. Khalifa MC. Simultaneous bilateral cordectomy in bilateral vocal cord paralysis. *Otolaryngol Head and Neck Surg* 2005;132: 249-250.
11. Bizakis JG et al. The combined endoscopic CO<sub>2</sub> laser posterior cordectomy and total arytenoidectomy for treatment of bilateral vocal cord paralysis. *Clin Otolaryngol* 2004;29: 51-54.
12. Ecklel HE et al. Cordectomy versus arytenoidectomy in the management of bilateral vocal cord paralysis. *Ann Otol Rhinol Laryngol* 1994; 103: 852-857.
13. Sato K, Umeno H, Nakashima T. Laser aritenoidectomia for bilateral median vocal fold fixation. *Laryngoscope* 2001;111(1): 168-171.
14. Segas et al. Management of bilateral vocal fold paralysis: experience at University of Athens. *Otolaryngol Head and Neck Surg* 2001;124(1):68-71.
15. Laccourreye O. et al. CO<sub>2</sub> laser endoscopic posterior partial transverse cordotomy for bilateral paralysis of the vocal fold. *Laryngoscope* 1999; 109(3):415-418.