

Biópsia de Nasofaringe em Serviço de Otorrinolaringologia - Corelação Clínico Histopatológica

Nasopharyngeal Biopsy in an Otorhinolaryngology Service - Clinical-histopathological Correlation

*Marcelo Alexandre Carvalho**, *Sebastião Diógenes Pinheiro***, *Marcos Rabelo de Freitas****,
*Viviane Carvalho da Silva*****, *Renata Cunha Lima******.

* Médico. Residente Otorrinolaringologia do Hospital Universitário Walter Cantídio da Universidade Federal do Ceará.

** Doutor em Medicina pela Universidade de São Paulo. Professor Adjunto da Disciplina de Otorrinolaringologia da Faculdade de Medicina da Universidade Federal do Ceará.

*** Doutor em Cirurgia pela Universidade Federal do Ceará. Professor Assistente da Disciplina de Otorrinolaringologia da Faculdade de Medicina da Universidade Federal do Ceará.

**** Mestre em Saúde Pública pela Universidade Federal do Ceará. Médica Assistente do Serviço de Otorrinolaringologia do Hospital Universitário Walter Cantídio da Faculdade de Medicina da Universidade Federal do Ceará.

***** Acadêmica do 6º Ano da Faculdade de Medicina da Universidade Federal do Ceará.

Instituição: Serviço de Otorrinolaringologia do Hospital Universitário Walter Cantídio da Universidade Federal do Ceará.

Endereço para correspondência: Marcelo Alexandre Carvalho – Rua - Jaime Benévolo, 414 – Centro – Fortaleza / CE – CEP: 60050-080 – Fax: (85) 3366-8065 – E-mail: marceloalex@yahoo.com.br

Este artigo foi submetido no SGP (Sistema de Gestão de Publicações) da R@IO em 24 de dezembro de 2007. Cod. 398. Artigo aceito em 21 de fevereiro de 2008.

RESUMO

Introdução: Os tumores de nasofaringe são afecções raras. Devido á grande diversidade de lesões dessa região, todos os pacientes com suspeita de tumor em nasofaringe devem se submeter a exame endoscópico nasal e biópsia.

Objetivo: Determinar os resultados histopatológicos e epidemiológicos de pacientes submetidos à biópsias de nasofaringe.

Tipo de Estudo: Observacional e transversal.

Casística e Método: Através do livro de registros cirúrgicos, detectamos e analisamos 16 pacientes submetidos à biópsia de nasofaringe num período de 15 anos, desde março de 1991 a março de 2006, em Serviço de Otorrinolaringologia terciário. Foi realizada uma análise clínico-epidemiológica.

Resultados: Obteve-se 8 casos de carcinoma epidermóide, 1 linfoma não-hodgkin, 4 angiofibromas, 1 tuberculose e 1 hiperplasia linfóide. As lesões benignas predominaram em pacientes jovens do sexo masculino. As lesões malignas predominaram em mulheres na 6ª década.

Conclusões: Dentre os achados predominaram as neoplasias malignas, na 5ª e 6ª décadas, com discreta predominância no sexo feminino (1,5:1), sendo o mais prevalente o carcinoma de células escamosas (50% dos pacientes).

Palavras-chave: neoplasias nasofaríngeas, carcinoma, angiofibroma, biópsia, tuberculose.

SUMMARY

Introduction: Nasopharyngeal neoplasms are rare diseases. Due to great diversity of lesions affecting this area, all patients suspected to have a nasopharyngeal neoplasm should be submitted to nasal endoscopy and biopsy.

Objective: To determine the histopathological and epidemiologic findings of the patients submitted to nasopharyngeal biopsies.

Study type: Observational and transversal.

Method: Through the surgical registry book of a reference otorhinolaryngology service, 16 patients submitted to nasopharyngeal biopsies during a 15-year period, from March 1991 until March 2006, were identified and evaluated. A clinical-epidemiologic analysis was carried out.

Results: 8 cases were diagnosed as epidermoid carcinomas, 1 as non-Hodgkin lymphoma, 4 as angiofibromas, 1 as tuberculosis and 1 as lymphoid hyperplasia. The benign tumors prevailed in young male patients. The malignant tumors prevailed in women in their 50's.

Conclusions: Among the findings, there was a predominance of malignant neoplasms in the 5th and 6th decades, with discrete predisposition in females (1,5:1), being the squamous cell carcinoma the most prevalent (50% of the patients).

Key words: nasopharyngeal neoplasms, carcinoma, angiofibroma, biopsy, tuberculosis.

INTRODUÇÃO

Os tumores de nasofaringe representam 2% de todas as neoplasias de cabeça e pescoço na Europa e América do Norte (1).

A principal neoplasia benigna da nasofaringe é o angiofibroma que é composto por elementos miofibroblásticos e vasogênicos, tratando-se, dessa forma, de um tumor altamente vascularizado (2). Possui tendência a invasividade local e responde por cerca de 0,5% dos tumores de cabeça e pescoço. Há uma nítida preferência pelo sexo masculino, ocorrendo na pré-adolescência ou adolescência (2,3). A tríade epistaxe, obstrução nasal unilateral e tumor na nasofaringe é fortemente sugestiva de angiofibroma. Entretanto, lesões avançadas podem causar edema facial, proptose, neuropatia de nervos cranianos e hemorragia intensa (3). O diagnóstico é principalmente clínico auxiliado pela endoscopia nasal e exames de imagem (TC, RNM, angiografia). Por esse motivo, e pela característica sangrante do tumor, a biópsia prévia a cirurgia não é realizada de rotina atualmente (2).

Dentre os tumores malignos o principal é o carcinoma da nasofaringe (CN) que ocorre em sua cobertura epitelial, sendo freqüentemente visto no recesso faríngeo pósteromedial à crura medial da abertura da tuba de Eustáquio (fossa de Rosenmüller) (4). Determinadas regiões geográficas do planeta apresentam maior incidência de CN. Existem áreas de alto risco, com uma incidência superior a 15 casos/100.000 hab./ano, compreendendo o Sul da China, Taiwan, Sudeste Asiático, Norte da África, Groenlândia e Alaska (1). Os CN constituem até 18% de todos os tumores malignos nas áreas de alto risco enquanto que, em caucasianos, essa taxa é de menos de 0,25% (5). O trabalho de PARKIN *et al.* mostrou que a incidência do CN entre homens e mulheres em Hong Kong foi de 20-30 por 100.000 e 15-20 por 100.000, respectivamente (6).

A classificação histológica dos carcinomas de nasofaringe, proposta pela Organização Mundial de Saúde em 1978, dividiu os tumores em três grupos: tipo I inclui o carcinoma de células escamosas queratinizado típico, tipo II inclui o carcinoma escamoso não-queratinizado e o tipo III corresponde aos carcinomas indiferenciados (4). Na América do Norte, cerca de 25% dos pacientes são tipo I, 12% tem tipo II e 63% tem tipo III (4). A mais recente classificação da OMS, proposta em 1991, leva em conta os padrões mistos muitas vezes encontrados nos tumores, além da associação do Epstein Barr Vírus (EBV) com os tipos II e III. Dessa forma, atualmente os tipos histológicos do CN podem ser de dois tipos: carcinoma de células escamosas ou carcinomas não-queratinizantes, este segundo grupo dividido em carcinomas diferenciados ou

indiferenciados (7). Esta última classificação aplica-se melhor à pesquisa clínica e traz valor prognóstico.

Pacientes com CN podem apresentar sintomas de uma das quatro categorias: 1-tumor na nasofaringe (resultando em obstrução nasal, epistaxe ou rinorréia); 2- disfunção tubária (zumbido ou hipoacusia); 3- erosão da base do crânio (paralisia de nervos cranianos, cefaléia, diplopia, dor facial); 4- adenomegalias cervicais. Devido à natureza inespecífica dos sintomas, à raridade da afecção e à dificuldade de acesso aos serviços de saúde, a maioria dos pacientes são diagnosticados somente em estágios avançados (4). Alguns estudos demonstraram uma demora de quase 5 meses entre o início dos sintomas e a primeira consulta (8).

Um estudo descritivo de 40 portadores de CN revelou um tempo médio de evolução desde o primeiro sintoma até o diagnóstico de 234 dias e mostrou como principais sintomas a obstrução nasal, adenopatia cervical e otite média secretora (1). No estudo referido o sintoma que levou o paciente ao médico foi, em mais da metade dos casos, a adenopatia cervical.

O diagnóstico diferencial de lesões ocupando a nasofaringe inclui, ainda, granulomatose de Wegner, sarcoidose, tuberculose, sífilis, infecções fúngicas e linfoma. Melanoma amelanótico, rabdomiossarcoma e plasmocitoma extramedular são raros. Devido à variedade de afecções nasofaríngeas, é necessário sempre a realização de exame nasofibrocópico e a realização de biópsia para diagnosticar a lesão (9).

No Brasil, em um estudo realizado num período de 12 anos foram atendidos 37 casos de tumores de nasofaringe, sendo 20 malignos (54,05%) e 17 benignos (45,94%). Os tipos histológicos malignos predominaram na faixa etária de 20 a 39 anos (40%) e foram encontrados: 8 casos (40%) de carcinoma epidermóide, 5 (25%) de linfocarcinoma, 3 (15%) de carcinoma indiferenciado, 1 (5%) de carcinoma papilífero, 1 (5%) de neuroblastoma, 1 (5%) de rabdomiossarcoma e 1 (5%) de carcinoma adenóide cístico (10).

OBJETIVO

Determinar os resultados histopatológicos e epidemiológicos de pacientes submetidos à biópsias de nasofaringe.

CAUÍSTICA E MÉTODO

O trabalho foi realizado em Serviço de Otorrinolaringologia de um hospital público terciário, após aprovado pelo Comitê de Ética em Pesquisa da referida

instituição sob o protocolo número 049.07.07. Foram avaliados todos os pacientes internados para realização de biópsia da nasofaringe no período de março de 1991 a março de 2006, ou seja, 15 anos.

Analisou-se, retrospectivamente, dados epidemiológicos como sexo, idade e tempo de sintomas até o primeiro atendimento. Além disso, relatou-se os sintomas e sinais encontrados, bem como o procedimento diagnóstico realizado (biópsia incisional ou excisional) e o resultado histopatológico. Dados relativos à raça, exposição à álcool e fumo, estadiamento e tratamento não puderam ser feitos devido à insuficiência do registro de dados nos prontuários.

Inicialmente, realizou-se a coleta dos dados a partir do livro de registro das cirurgias do hospital, sendo encontrados 24 pacientes. Destes, apenas 16 foram incluídos no estudo, os demais foram excluídos devido ao registro incorreto do número dos prontuários nos arquivos do centro cirúrgico ou à insuficiência de dados nos prontuários encontrados (ausência do laudo histopatológico, de uma anamnese mínima ou do tipo de biópsia realizada).

RESULTADOS

Dos 16 paciente, 10 (62,5%) apresentaram neoplasias malignas, 4 (25%) neoplasias benignas, 1 (6,25%) tuberculose e 01 (6,25%) hiperplasia linfóide (Gráfico 1).

As neoplasias malignas ocorreram em pacientes cujas idades variaram de 8 a 70 anos. Dentre elas a de maior incidência foi o carcinoma epidermóide (8 pacientes-80%), enquanto apenas um apresentou linfoma não-hodgkin

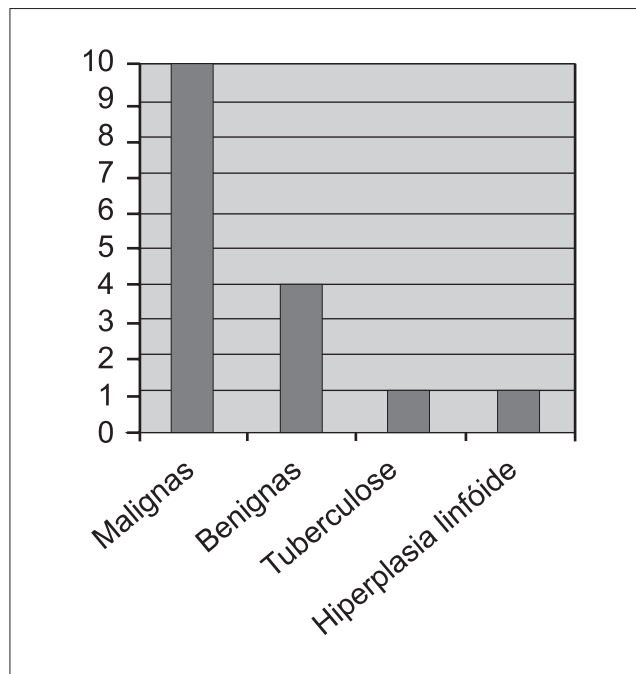


Gráfico 1. Distribuição das lesões de Nasofaringe.

(10%) e um caso não foi determinado à origem histológica do tumor devido à ausência de registro da imunohistoquímica. Em relação ao sexo obtivemos 6 femininos e 4 masculinos. O tempo de início dos sintomas variou entre 50 dias e 6 meses. Em 7 pacientes o diagnóstico foi dado pela curetagem e, nos outros três, por biópsia incisional sob visão direta com fibra ótica. Apenas o paciente de 44 anos portador de carcinoma foi submetido a dois procedimentos. Inicialmente, a curetagem, que foi inconclusiva, e posteriormente a biópsia por visão direta, que definiu o diagnóstico (Quadro 1).

Quadro I. Neoplasias malignas da nasofaringe.

Diagnóstico Histopatológico	Idade (anos)	Sexo	Tempo de Sintomas	Tipo se Biópsia	Número de Biópsias
Carcinoma epidermóide, imaturo grau III	39	M	3 meses	Curetagem	01
Carcinoma de céls. escamosas moderadamente diferenciado	44	F	6 meses	Curetagem Visão direta	01 01
Carcinoma de céls. escamosas moderadamente diferenciado	51	F	50 dias	Curetagem	01
Linfoma Não-Hodgkin	63	F	2 meses	Visão direta	01
Carcinoma de céls. escamosas moderadamente diferenciado, ceratinizante	65	F	?	Visão direta	01
Carcinoma nasofaríngeo (neoplasia atípica)	57	M	4 meses	Curetagem	01
Carcinoma pouco diferenciado	56	M	4 meses	Curetagem	01
Carcinoma de céls. Escamosas moderadamente diferenciado	70	F	6 meses	Curetagem	01
Carcinoma indiferenciado	42	M	3 meses	Curetagem	01
Neoplasia indiferenciada (não foi encontrada imunohistoquímica)	8	F	2 meses	Curetagem	01

Quadro 2. Distribuição das demais lesões da nasofaringe.

Diagnóstico Histológico	Idade(anos)	Sexo	Tempo de Sintomas	Tipo de Biópsia	Número de Biópsias
Angiofibroma nasofaríngeo	12	M	1 ano	Excisional	01
Angiofibroma nasofaríngeo	21	M	?	Incisional (visão direta)	01
Angiofibroma nasofaríngeo	47	M	3 meses	Curetagem	01
				Incisional (visão direta)	02
Angiofibroma nasofaríngeo	14	M	?	Excisional	01
Tuberculose	25	M	30 dias	Incisional (visão direta)	01
Hiperplasia linfóide	31	M	1 ano	Curetagem	01

Nos pacientes com neoplasias malignas encontramos a seguinte prevalência de sintomas e sinais em ordem decrescente: obstrução nasal (6), epistaxe (4), rinorréia (4), linfonomegalia cervical (4), otalgia (4), hipoacusia (3), cefaléia (3), cervicalgia (3), lesão de nervos cranianos (2), plenitude auricular (2), perda de peso (2), tosse (2), disфония (1), odinofagia (1), diminuição da acuidade visual (1), dor orbital (1), hiposmia (1), cacosmia (1).

Ao exame físico todos os dez pacientes apresentavam lesão tumoral na nasofaringe, evidenciada por nasofibroscopia ou rinoscopia posterior com espelho de Garcia. Três apresentavam otite média secretora, 2 lesão de nervos cranianos e 1 apresentava “sinal da cortina” (secreção purulenta descendo pela orofaringe).

O angiofibroma nasofaríngeo respondeu por todas as neoplasias benignas da nasofaringe, ocorrendo em pacientes do sexo masculino, predominantemente jovens. O tempo de início dos sintomas variou de 30 dias a um ano. Em dois casos não havia relatos desta data. Em dois o diagnóstico foi dado por biópsia excisional e nos outros dois por incisional. Apenas um paciente necessitou de mais de um procedimento, sendo o diagnóstico definido pela biópsia incisional (Quadro 2).

Um paciente de 25 anos (Quadro 2) apresentava, há cerca de 30 dias, sintomas de disfagia e odinofagia, além de perda de peso que não soube quantificar. Relatava ainda hipoacusia bilateral. Negava sintomas de tosse, expectoração ou sintomas nasais. Após ser submetido à biópsia da lesão de nasofaringe por visão direta apresentou pesquisa para bacilos álcool-ácido resistentes e cultura para *m. tuberculosis* positivos, fechando assim o diagnóstico de tuberculose (TB) nasofaríngea. Não havia relatos no prontuário de possíveis alterações otoscópicas, pulmonares ou linfonomegalias cervicais.

Outro paciente de 31 anos (Quadro 2) portador de rinite alérgica, veio com queixa única de obstrução nasal há cerca de 1 ano, seu exame nasofibrosópico revelou obstrução das coanas de aproximadamente 90% por tecido de aspecto adenoideano. Foi submetido à biópsia por

curetagem que revelou apenas hiperplasia linfóide, sem sinais de doença maligna.

Nos pacientes com angiofibroma nasofaríngeo todos apresentaram obstrução nasal, 3 epistaxe, 2 rinorréia, 1 cacosmia, 1 cefaléia, 1 proptose e 1 roncos. Ao exame físico todos apresentaram lesão tumoral na nasofaringe, 2 rinorréia e 2 lesão tumoral estendendo-se à cavidade nasal.

DISCUSSÃO

Ao analisar-se a casuística de 15 anos, foi evidenciada uma problemática inerente aos trabalhos retrospectivos: o mau registro dos dados clínicos ou a insuficiência dos mesmos. Conseqüentemente, 8 pacientes não puderam se incluídos no estudo.

Os carcinomas representam cerca de 85% das lesões malignas da nasofaringe (1). Em nosso estudo 80% dos tumores malignos foram carcinomas, um caso de linfoma Não-Hodgkin e um de neoplasia indiferenciada. SKINNER e cols. (8) encontraram carcinoma de nasofaringe em pacientes cujas idades variaram de 17 a 81 anos, sendo 80% entre 21 e 60 anos e a proporção homem para mulher foi 3:1. Em nossa casuística, as idades dos pacientes com carcinoma variaram entre 39 a 70 anos, sendo 87,5% entre 40 e 70 anos, e a proporção mulher:homem foi de 1:1, ressaltando-se o pequeno número de casos do estudo.

Quando analisadas todas as neoplasias malignas houve um predomínio de pacientes na 5ª e 6ª décadas (50%) e relação mulher:homem de 1,5:1. ALMEIDA e cols. encontraram, num período de 12 anos em uma população brasileira, 20 pacientes com tumores malignos da nasofaringe e verificaram que os mesmos ocorreram em maior frequência na faixa de 20 a 39 anos (40%) (10).

O Epstein-Barr vírus (EBV) é consistentemente detectado em pacientes com carcinoma de nasofaringe tanto em regiões de alta como de baixa incidência, por meio da hibridização in-situ. Lesões pré-malignas do epitélio nasofaríngeo também mostraram abrigar o EBV, o que sugere que a infecção ocorre em fases iniciais da carcino-

gênese (4). A presença do EBV não foi avaliada nos pacientes do estudo.

Todos os pacientes com neoplasias malignas apresentaram sintomas nasais, seja obstrução nasal (60%), rinorréia (40%) ou epistaxe (40%). A linfonomegalia cervical esteve presente em 40% dos casos.

Segundo FEARON e cols. (11), tumores de nasofaringe na infância são relativamente raros, e neoplasias malignas desta região correspondem somente a cerca de 1% de todos os tumores malignos infantis. Nesse estudo não encontramos nenhum caso de tumor maligno na faixa etária pediátrica.

Apenas dois pacientes necessitaram de mais de um procedimento cirúrgico para se chegar a um diagnóstico. Todos os demais foram realizados em apenas um procedimento, por curetagem, por biópsia sob visão direta ou excisional (dois casos de angiofibroma). Nesses dois casos não havia suspeita clínico-radiológica prévia de angiofibroma nasofaríngeo.

Dentre as demais lesões da rinofaringe encontramos 4 casos de angiofibroma nasofaríngeo, todos em pacientes do sexo masculino e predominantemente jovens. Os sintomas mais comuns foram obstrução nasal (100%), epistaxe (75%) e rinorréia (50%), achados condizentes com a literatura sobre nasoangiofibroma (2).

Na presente casuística encontrou-se um caso de TB nasofaríngeo isolada, ou seja, sem alterações pulmonares associadas, o que é uma condição rara mesmo em áreas endêmicas (12). Em uma série de 843 pacientes com tuberculose somente cinco pacientes (0,6%) apresentaram tuberculose faríngea/nasofaríngea (13). O sintoma mais comum de apresentação da TB nasofaríngea é a linfonomegalia cervical seguida por obstrução nasal e rinorréia (12). Tais manifestações não ocorreram em nosso paciente, cujos principais sintomas foram odinofagia e disfagia.

No caso que apresentou hiperplasia linfóide, a biópsia foi indicada por se tratar de uma obstrução nasal recente e por uma hiperplasia adenoideana importante em paciente fora da faixa etária esperada para tal.

Conhecer os valores exatos de prevalência e incidência dos tumores de nasofaringe é um objetivo extremamente difícil devido ao fato dessa doença não ser uma afecção de notificação compulsória, ser relativamente rara em nosso meio (principalmente as neoplasias malignas) e contarmos com um sistema de arquivo hospitalar deficitário.

Deve-se estar sempre atentos ao diagnóstico diferencial com lesões mais raras como a tuberculose

nasofaríngea e à possibilidade de biópsia branca (tecido linfóide hiperplásico).

CONCLUSÃO

Entre os pacientes internados para esclarecimento diagnóstico de lesões da nasofaringe predominaram as neoplasias malignas, dentre elas o carcinoma de células escamosas (50% dos pacientes).

As neoplasias malignas predominaram na 5ª e 6ª décadas, com discreta predominância no sexo feminino (1,5:1).

As lesões benignas foram representadas pelo nasoangiofibroma em pacientes do sexo masculino, predominantemente jovens.

Em dois pacientes a biópsia por visão direta foi necessária para definir o diagnóstico após curetagem da lesão sem sucesso.

REFERÊNCIAS BIBLIOGRÁFICAS

1. Plasencia DP, González JLG, Ruiz SSC, Herrera AM, Pérez MMM, Flores T, et al. Estudio clínico descriptivo de 40 pacientes con carcinoma de nasofaringe en estadio avanzado em um área de bajo riesgo epidemiológico. *Acta Otorrinolaringol Esp.* 2002;53:473-80.
2. Ricardo LAC, Tiago RSL, Fava AS. Angiofibroma nasofaríngeo: revisão de literatura. *Rev Bras Otorrinolaringol.* 2003;69(3):394-403.
3. Enepekides DJ. Recent advances in the treatment of juvenile angiofibroma. *Curr Opin Otolaryngol Head Neck Surg.* 2004;12:495-99.
4. Wei WI, Sham JST. Nasopharyngeal carcinoma. *Lancet.* 2005;365:2041-54.
5. Lee JT, Ko CY. Has survival improved for nasopharyngeal carcinoma in the United States?. *Otolaryngol Head Neck Surg.* 2005;132:303-8.
6. Parkin DM, Whelan SL, Ferlay J, Raymond L, Young J. Cancer incidence in five continents. *IARC Sci Publ.* 1997;143:814-15.
7. Shanmugaratnam K, Sobin LH. The World Health Organization histological classification of tumours of the upper respiratory tract and ear. A commentary on the second edition. *Cancer.* 1993;71(8):2689-97.

8. Skinner DW, Hasselt CAV. Nasopharyngeal carcinoma: methods of presentation. *Ear Nose Throat J.* 1990;69:237-40.
9. Kökten A. Nasopharyngeal tuberculosis. *Eur J Radiol.* 2001;39:186-7.
10. Almeida ER, Butugan O, Ling SY, Rezende VA, Miniti A. Tumores malignos de nasofaringe (epidemiologia, tipo histológico e tratamento). *Rev Bras Otorrinolaringol.* 1992;58(2):88-5.
11. Fearon B, Forte V, Brama I. Malignant nasopharyngeal tumors in children. *Laryngoscope.* 1990;100:470-2.
12. Aktan B, Selimoglu E, Ünçücü H, Sütbeyaz Y. Primary nasopharyngeal tuberculosis in a patient with complaint of snoring. *J Laryngol Otol.* 2002;116:301-3.
13. Rhoades J. Upper respiratory tract tuberculosis. Sixteen cases in a general hospital. *Ann Intern Med.* 1974;80:708-13.